BEITRAGE ZUR KENNTNISS DER MULTIPLEN ALLGEMEINEN NEUROME.

VON

KARL PETRÉN.

(AUS DEM PATOLOGISCH-ANATOMISCHEN INSTITUTE DER UNIVERSITÄT LUND).

MIT 3 TAFELN.

SONDERABDRUCK AUS DEM

NORDISKT MEDICINSKT ARKIV

FESTBAND TILLEGNADT AXEL KEY, N:R 10.



Beiträge zur Kenntniss der multiplen allgemeinen Neurome.[1])

Von

KARL PETRÉN.

(Aus dem pathologiseh-anatomischen Institute der Universität Lund.)

I. Klinischer Teil.

Nach der allgemeinen Auffassung vernrsachen die multiplen allgemeinen Neurome keine oder fast keine Störungen von Seiten des Nervensystems.

So sagt ERB in seinem Handbuche der Krankheiten der peripheren Nerven: »fast gar keine Erscheinungen machen wenigstens in vielen Fällen die multiplen Neurome» und: »die multiplen Neurome können viele Jahre und selbst Jahrzehnte bestehen ohne grosse Störungen zu verursachen». An demselben Orte fügt doch dieser Verfasser zu: »immerhin können auch diese Tumoren mancherlei Störungen durch ihre mechanische Einwirkungen hervorbringen; Schmerzen, Lähmungen, Anästesie, Atrophie der Muskeln, Hautulcerationen u. dgl. hat man in solchen Fällen beobachtet».

In gar nicht seltenen Fällen ist es vorgekommen, dass einer von den Tumoren, entweder ohne veranlassende Ursache oder nach einem Trauma, schneller zu wachsen angefangen und die klinischen und anatomischen Eigenschaften des Sar-

[1]) Wenn ieh hier die Bezeiehnung: Neurom gewählt habe, will ieh damit gar keine Ansicht über die Natur dieser Geschwülste ausdrücken, sondern habe diesen Namen angewendet, nur weil er der am öftesten gebrauchte und der kürzeste ist.

comes angenommen hat (GARRÉ, GOLDMANN u. A.). Das Studium der Casuistik macht es sehr wahrscheinlich, dass die von ERB erwähnten, durch mechanische Einwirkungen der Tumoren hervorgerufenen, nervösen Erscheinungen nur in diesen Fällen von Sarcomumwandlung der Geschwülste vorkommen (siehe unten). Ausnahme hiervon bilden doch die Fälle, wo Tumoren der spinalen Wurzeln das Rückenmark komprimirt haben (siehe unten).

In seinem grossen Sammelwerke über die verschiedenen Formen der Neurome betont COURVOISIER, dass die Stammneurome (d. h. die einzelnen Tumoren eines Nervenstammes oder eines Astes) oft bemerkungswerthe Erscheinungen wie Schmerzen, Motilitätsstörungen und oft auch Anästesie verursachen, dass aber bei den multiplen allgemeinen Neuromen »die nervösen Erscheinungen, in auffallendem Gegensatz zu den Einzelneuromen, ziemlich in den Hintergrund treten». Am öftesten hat dieser Verfasser die Schmerzen erwähnt gefunden, andere bemerkenswerthe Erscheinungen, wie Anästesie oder Lähmung sehr selten.

Es scheint demnach im allgemeinen angenommen zu werden, dass diese Tumoren nur ausnahmsweise einen Ausfall von einigen der Funktionen des Nervensystems verursachen, dass sie aber nie einen symmetrisch und gleichförmig ausgebreiteten Ausfall dieser Art hervorrufen können. Da ich einen Fall von multiplen allgemeinen Tumoren der Nerven, wo ein solcher Ausfall der nervösen Functionen existirte, beobachtet habe, schien es mir von Interesse, einen Bericht über diesen Fall zu erstatten.

A. P., Schneider, 32 Jahre, von Elmeboda (Smoland), gepflegt am Ronneby Bad im Sommer 1895 und 1896.

Heredität. Der Kranke giebt an, dass unter seinen Verwandten keine Nerven- oder Geisteskrankheiten vorgekommen sind. Auf Grund der liebenswürdigen Nachrichten und Untersuchungen meines Collegen Dr ELMQVIST, der den Kranken und seine Familie seit mehreren Jahren kennt, habe ich doch hierüber viele, sehr wichtige Aufschlüsse bekommen.

Der Vater des Kranken war von guter Intelligenz; sehr unmässig im Alcoholgenuss; sein Gemüt wild. Auch ein Bruder des Vaters hat Alcohol unmässig gebraucht. Betreffend die Familie des Vaters sonst nichts bemerkenswerthes.

In Bezug auf die Familie der Mutter gilt es als allgemeine Regel, dass die Intelligenz wenig entwickelt ist. Die Mutter, jetzt 70 Jahre, ist immer von etwas sonderbarem Wesen und geringer Intelligenz gewe-

sen; ihr Gang ist nicht ganz normal, doch scheint dies mit einem alten Knochenbruche im Zusammenhang zu stehen. Nach Mitteilung von Dr ELMQVIST zeigt sie keine ataktische Störung der Bewegungen; ebensowenig können Tumoren irgend welcher Art entdeckt werden. — Ihr Vater war »von ängstlicher Gemütsverfassung» und hatte die Gewohnheit, sich ohne Ursache viel zu jammern. — Eine Mutterschwester der Mutter war in den letzten Jahren ihres Lebens geisteskrank.

Betreffend einen Bruder und eine Schwester des Kranken wird angegeben, dass sie von etwas sonderlichem Wesen und wenig entwickelter Intelligenz sind. Diese Schwester ist »anaemisch», sie zeigt keine palpable Tumoren oder Anschwellungen der Nervenstämme; ihre Patellarreflexe etwas »träge»; keine Incoordination ihrer Bewegungen. — Bei einem anderen Bruder ist die geistige Schwächung immer mehr markirt gewesen; er hält sich jetzt in Amerika auf, ist hier eine Zeit lang in einer Irrenanstalt gepflegt worden; doch soll er jetzt entlassen sein. — Der Kranke hat noch eine Schwester; ihre Intelligenz ist normal entwickelt.

Eine Mutterschwester des Kranken ist mit 70 Jahren verstorben, nachdem sie während der letzten 2—3 Jahren geisteskrank und gelähmt gewesen war. Vermutlich war es eine hochgradige, senile Demenz. — Eine Tochter von ihr ist mit 27 Jahren an einer unbekannten Krankheit gestorben; sie hatte eine periodische Geisteskrankheit und war in einer Pflegeanstalt für Geisteskranken gewesen. — Ein Sohn hat Pes varus.

Eine andere Mutterschwester des Kranken ist gesund. Allein zwei von ihren Söhnen und eine Tochter sollen etwas »sonderbar» sein.

Anamnese. Der Kranke wusste nicht, dass er einige Tumoren hatte, als ich ihn darauf aufmerksam machte; er kann also keine Auskunft über ihren Beginn geben. Nach seiner Aussage hätte sich sein Gang erst seit 1892 verschlimmert; allein der Volkschullehrer, bei dem der Patient als Knabe Unterricht bekommen, und mit welchem ich Gelegenheit zu sprechen gefunden habe, hat mir erzählt, dass A. P. immer in etwas sonderbarer Weise gegangen ist und dass in den Kinderjahren sein Gang eher schlechter als jetzt gewesen ist; besonders beim Laufen während der Turnstunde soll er oft umgefallen sein.

Immer hat er eine sehr auffallende Geistesschwäche gezeigt, doch hat er nicht an Gedächtnisschwäche gelitten, hat lesen und schreiben gelernt, dabei aber in hohem Grade jede Urteilsfähigkeit vermisst. Auch ist er immer seiner Umgebung als Sonderling aufgefallen.

Es wird berichtet, dass A. P. früher ziemlich viel Alcohol getrunken hat. In den späteren Jahren ist er Temperenzler (Goodtemplar) gewesen und hat keinen Alcohol, aber ziemlich viel Kaffe und Tabak benutzt.

Während des Winters 1893—94 soll der Patient — nach seinen eigenen, wohl nicht ganz zuverlässigen Angaben — einen Schlag auf das rechte Knie bekommen haben, und seitdem sollen die Schmerzen, die er jetzt in der betreffenden Kniekehle empfindet, angefangen haben.

Im November 1895 wurde der Patient im Krankenhause zu Wexiö von Dr. KARSTRÖM behandelt. Herr Dr. K. hat mir mitgeteilt, dass

A. P. während dieser Zeit viel über Schmerzen an einem beschränkten Orte der linken Fussohle klagte. Von diesen Schmerzen sprach er nichts, als ich ihn im Sommer 1895 untersuchte.

An der schmerzenden Stelle fand Dr. K. einen harten Tumor von Erbsengrösse. Wenn man auf diesen einen Druck ausübte, empfand der Kranke intensive Schmerzen. Der Tumor wurde dann exstirpirt, und die Schmerzen verschwanden. — Der Geschwulst wurde als ein Fibrom aufgefasst, aber nicht microscopisch untersucht.

Ich habe den Kranken schon im Sommer 1895 beobachtet, eine sorgfältigere Untersuchung aber erst im zweiten Jahre gemacht. Auch war mir der Fall im ersten Jahre noch etwas räthselhaft; übrigens war der Zustand des Patienten beide Jahre völlig derselbe.

Status praesens im August 1896.

Der Kranke ist von mässiger Körpergestalt, ziemlich mager. Der Gesichtsausdruck deutet eine gewisse Abstumpfung der Intelligenz an, die noch stärker hervortritt, wenn man sich mit ihm unterhält. Die Antworten werden mit grosser Langsamkeit abgegeben.

Er klagt gar nicht über nervöse Erscheinungen oder Schmerzen, abgesehen davon, dass er zuweilen einige schmerzhafte Gefühle in einem Tumor an der rechten Kniekehle empfindet.

Die meist auffällige Erscheinung bei ihm bilden übrigens die über den ganzen Körper ausgebreiteten Tumoren. Sie sind alle hart, gegen die Haut und gewöhnlich auch gegen die unterliegenden Gewebe gut verschiebbar. Beim Druck auf die betreffenden Tumoren giebt der Kranke gar keine Schmerzen oder unangenehme Empfindungen an. Eine sorgfältige Untersuchung ihrer Verteilung zeigt, dass sie überall dem Verlauf der Nervenstämme entsprechen.

Die Haut des Kranken ist nirgendwo abnorm pigmentirt und zeigt keine Anschwellungen oder sonstige Abnormitäten.

Ich will jetzt versuchen, die Ausbreitung, die Grösse und das übrige Verhalten dieser Tumoren zu schildern.

Gesicht. Beide Nn. supraorbital. palpirt man mit grosser Deutlichkeit als harte Stränge, mit rosenkranzförmig angeordneten Anschwellungen, von denen einige Erbsengrösse erreichen. Die Nn. infraorbit. und mental. sind nicht zu fühlen. In ihrem Verlauf über Muscul. masset. kann man die Nn. facial. wahrnehmen, sie sind aber nicht so hart oder so deutlich hervortretend wie die anderen Nervenstämme.

Hals. Die Nn. occipit. major. sind an der Stelle, wo sie austreten, sehr gut als stark verdickte Stränge zu palpiren. An beiden Seiten des Halses findet man senkrecht verlaufende Stränge mit rosenkranzförmig angeordneten Anschwellungen. Im oberen Teile des Halses folgen sie dem Verlauf des Muscul. sternocleidomast. Doch sind sie auch hinter diesem zu fühlen; vermutlich sind es die Nn. auricular. magn. et occipit. minor. aus dem Cervicalplexus. Im unteren Teile des Halses findet man ähnliche Stränge in Foss. supraclav.; unter diesen giebt es einige senkrecht verlaufende, die man ein Stück unter der Clavicula verfolgen kann. Diese entsprechen also völlig dem Verlaufe der Nn. supraclavic; sie sind ziemlich dünn, besitzen aber kleine Anschwellungen. Tiefer in der Fossa supraclavic. fühlt man stärkere Stränge,

die dem Verlaufe des Plexus brachialis gut entsprechen. Links in der Fossa supraclav. giebt es einen Tumor von etwas mehr als Hasselnussgrösse, der mit diesen Strängen in Verbindung steht.

Rumpf. Ueberall in der Haut des Bauches beobachtet man eine zahllose Menge von kleinen subcutanen Tumoren, von denen die grössten kaum Erbsengrösse erreichen, und bei welchen eine strangförmige Anordnung sich nicht mit Sicherheit nachweisen lässt. Besonders sind sie reichlich lateralwärts von dem Musc. rect. abdom. vorhanden. In der Brustgegend sind diese Geschwülste weniger entwickelt; über den langen Rückenmuskeln jedoch ebenso stark hervortretend wie am Bauche.

Rechter Arm. In der Achselhöhle konstatirt man an der Stelle, wo der Plexus brachialis sich befindet, zwei Stränge, die beinahe die Dicke eines kleinen Fingers besitzen. Der grösste von diesen entspricht genau dem Verlaufe des N. medianus und kann bis zum Ellbogen verfolgt werden; dieser Strang hat Anschwellungen, die bisweilen die Grösse einer Walnuss erreichen. Der N. ulnaris lässt sich in seinem Verlaufe in der Furche des Epicondylus intern. deutlich fühlen wie ein sehr harter, mässig verdickter Strang; seinen Zusammenhang nach oben zu mit einem von den dicken Strängen kann man mit einem hohen Grade von Wahrscheinlichkeit palpiren. Der Nervus radialis ist, wo er an der äusseren Seite des Humerus heraustritt, sehr gut als ein verdickter Strang mit zahlreichen Anschwellungen zu palpiren, aber in seinem Verlaufe unter dem Musc. triceps lässt er sich nicht aufdecken.

Am Unterarme kann man teils verschiedene cutane Nerven teils von den grösseren Nervenstämmen wenigstens den Nerv. radial. superficialis mit Gewissheit palpiren. Diese Nerven sind nicht so sehr verdickt, besitzen aber sehr zahlreiche Anschwellungen.

Am *linken Arme* findet man die Stränge mit ihren Anschwellungen im wesentlichen von derselben Grösse und Anordnung.

Auch die *unteren Extremitäten* zeigen links und rechts dieselben Verhältnisse. An der Stelle, wo *Nervus cruralis* unter Ligam. Poupartii heraustritt, palpirt man einen Strang, der die Hälfte oder das Viertel von der Dicke eines kleinen Fingers misst und mehrere Nodositäten besitzt. Etwa 7 Cm. unterhalb des Lig. Poup. verliert sich dieser Strang in ein grosses Paket von harten Geschwülsten von bis zur Hasselnussgrösse, in welchen man nur hie und da eine Anordnung in longitudinal verlaufenden Strängen erkennen kann. Dies Paket nimmt die ganze Mittelpartie der vorderen Seite des Oberschenkels ein; hier scheint der Musc. quadriceps femoris atrophirt zu sein, weil bei Kontraktion der übrigen Muskeln des Schenkels kein Muskelbauch hier hervortritt; seitwärts hierum fühlt man dagegen deutlich die Bäuche des Vastus int. und ext. Im Verlaufe des Nerv. saphenus im unteren Teile des Oberschenkels fühlt man wieder einen isolirten Strang mit kleinen Tumoren. In Trigonum Scarpae liegen mehrere kleine Geschwülste, bei welchen eine Anordnung in longitudinellen Strängen sich erkennen lässt.

In der Partie zwischen oberem Rande des Muscul. glut. max. und der Crist. iliaca giebt es zahlreiche subkutane Geschwülste von bis zur Erbsengrösse. An der Stelle, wo der *Nervus ischiad.* unter dem

Rand des Musc. glut. max. hervortritt, liegt ein Tumor von der Grösse eines Taubeneies. Mit voller Gewissheit kann man diesen Nerv in ihrem Verlaufe von hier nach unten nicht eher als im oberen Winkel der Fossa poplitea palpiren. Hier fühlt man sehr deutlich den verdickten Nerv, und nachdem die Aeste dieses Nerven verschiedene Verläufe genommen haben, die Nervi peron. und tibial. post. Wenn man diese Nervenstämme palpirt, was keine Schmerzen verursacht, treten bisweilen unfreiwillige, erhebliche, vereinzelte Zuckungen in den unteren Extremitäten auf. Wo der Nervus peroneus unter Capitul. fibul. passirt, kann man ihn mit grosser Deutlichkeit als einen in hohem Maasse verdickter Strang palpiren; weiter nach unten verliert er sich sofort in einen elliptischen Tumor, beinahe von der Grösse eines Taubeneies. Am unteren Teile des Unterschenkels fühlt man den Nerv. peron. superficial. als einen sehr verdickten und sehr harten Strang, den man unter der Haut leicht verschieben kann. An den Füssen keine Tumoren oder Nervenstämme zu palpiren.

Einen quantitativen Zuwachs sämmtlicher geschilderten Tumoren von Sommer 1895 zu Sommer 1896 habe ich nicht konstatiren können.

An der *rechten Kniekehle*, etwa wo der mediale Bauch des Muscul. gastrocnem. auf dem Schenkelbeine sich inserirt, giebt es einen elliptischen, ebenen, unmittelbar unter der Haut liegenden Tumor, etwas grösser als ein Taubenei. Von den anderen Tumoren ist dieser dadurch verschieden, dass er gegen die Haut nicht verschiebbar, zu seiner Konsistenz nicht so hart ist, und dass ein auf ihn ausgeübter Druck ziemlich beträchtliche Schmerzen hervorruft. Bisweilen hat der Patient hier auch spontane Schmerzen, wie schon früher berichtet worden, bemerkt. (Diesen Geschwulst habe ich auch im Jahre 1895 beobachtet; ob er während dieses Jahres zugenommen hat, kann ich, da meine Aufzeichnungen nicht genügend detaillirt waren, nicht entscheiden).

Die Augen. Das linke Augenlid hängt derart herab, dass etwa die obere Hälfte der Hornhaut gedeckt ist. Bei lateraler Fixirung mit den Bulben bemerkt man eine Spur von Nystagmus; die Bewegungen der Augen sonst normal. Die Pupillen habe ihre Reaktion für Licht und Ackommodation bewahrt, aber sie sind etwas träge. Die Pupillen der beiden Augen zeigen gewöhnlich eine verschiedene Grösse: ein Paar Mal habe ich die linke Pupille kleiner, in anderen Fällen aber grösser als die rechte gefunden. Die linke Wange zeigt keine Abflachung.

Der Kranke spricht sehr langsam und nicht besonders gut, aber eine bestimmte Störung der Artikulation kann man nicht konstatiren. Wahrscheinlich ist diese Langsamkeit eine Folge seiner geistigen Schwäche. Es giebt keine bulbäre Symptome.

Sensibilität. Der Drucksinn (d. h. die tactile Sensibilität) ist an den Fingern etwas herabgesetzt, aber an den Händen und Unterarmen kann man keinerlei Störungen konstatiren. Was die unteren Extremitäten betrifft, so findet man eine Schwächung dieses Sinnes an den Zehen und Füssen, nicht aber an den Unterschenkeln oder weiter nach oben.

Die beiden Temperatursinne sind an den Fingern und Händen deutlich herabgesetzt; diese Störung ist an den drei radialen Fingern der linken Hande am meisten entwickelt. Diese Sinne sind an den Füssen und Unterschenkeln noch mehr abgestumfpt, an den Oberschenkeln aber normal.

Der Schmerzsinn überall normal; keine Verlangsamung der Leitung. Die linke Hand und der untere Teil des linken Unterarms ist von einer blaurothen, lividen Farbe. Die linke Hand ist auch immer deutlich kälter als die rechte. Die Muskeln der Armen und der Hände sind anscheinend ziemlich gut entwickelt und besitzen eine normale Konsistenz; nur ist der rechte Thenar etwas reducirt. Beide Unterarme messen im Umfange an der weitesten Stelle 21,5 Cm.; der rechte Oberarm misst 22 Cm., der linke sogar 23,5 Cm. Bei der Palpation kann man keine Abnahme in der Konsistenz des linken Oberarms beobachten.

Die Erregbarkeit der Armmuskeln und der Muskeln der unteren Extremitäten mit der faradischen Elektricität ist ganz und gar normal.

Motilität der Arme. Der Patient kann mit dem rechten Arme alle Bewegungen in derselben Ausdehnung und mit etwa derselben rohen Kraft wie unter normalen Verhältnissen ausführen. Wenn er mit dem linken Arme dagegen Bewegungen ausführt, fällt es sogleich auf, dass sie mit einer deutlich hervortretenden Langsamkeit gemacht werden. Der Kranke kann doch mit der linken Hand und Fingern alle Bewegungen in normaler Ausdehnung ansführen, aber ihre rohe Kraft ist in sehr hohem Maasse herabgesetzt. Die Streckung des Ellbogens kann aktiv nicht ganz vollgeführt werden. Den Oberarm kann er gar nicht über der Horizontalen aufheben; sodann ist überhaupt die Parese des linken Arms sehr hochgradig. Passiv können mit diesem Arme alle Bewegungen ausgeführt werden; bei voller passiver Streckung oder Beugung des Ellbogens konstatirt man einen leichten Widerstand.

Die Sehnen- und Periostreflexe des rechten Arms ohne Veränderung; an der linken Seite ziemlich viel gesteigert.

Die Bewegungen der Arme zeigen eine deutliche *Ataxie:* so kann der Patient nicht seine beide Zeigefinger mit normaler Präcision zusammensetzen, sondern macht hierbei ziemlich erhebliche Lateralbewegungen. Dasselbe Verhältniss beobachtet man, wenn er mit dem Zeigefinger die Spitze seiner Nase berühren soll. Die Ataxie ist bei verschlossenen Augen deutlich vermehrt und erreicht dann einen hohen Grad. Der Muskelsinn der Arme und der Hände scheint doch gut erhalten zu sein; so kann er bei verschlossenen Augen nach passiven Bewegungen dieser Glieder ihre Stellung gut angeben, und auch wenn man dem einen Arm eine gewisse Stellung gegeben hat, diese mit dem anderen ziemlich gut nachbilden. — Die Fähigkeit des Kranken, die Stelle an der Haut, wo man ihn berührt hat, mit seinem Zeigefinger zu bezeichnen, ist etwas herabgesetzt; doch habe ich diese Störung nur als eine Folge der Ataxie aufgefasst.

Die Wirbelsäule zeigt keine Abnormität.

Die Muskulatur der unteren Extremitäten ist nicht affallend reducirt und ihre Konsistenz eine genügend feste. Auch die Muskeln

der Füsse zeigen keine deutlich hervortretende Atrophie. In den Ober- und Unterschenkeln sieht man zuweilen fibrilläre, spontan auftretende Zuckungen.

Die *Füsse* zeigen eine Abweichung von der normalen Form, die nicht sehr erheblich, aber deutlich ist. Man kann dieselbe als einen leichten Grad von Eqvino-Varus-Stellung bezeichnen. Die Konvexität des Fusses in der Richtung von vorn nach hinten ist vermehrt; am meisten entwickelt ist diese Zunahme am medialen Fussrande. Sodann ist die Wölbung des Fusses hier viel höher als unter normalen Verhältnissen. Der Fussrücken und besonders sein medialer Teil ist sehr prominirend; das untere (oder vordere) Ende des Os. cuneiform. bildet die am stärksten hervortretende Partie. An den beiden grossen Zehen sind die ersten Phalange ein wenig dorsalflektirt und die zweiten viel mehr volarflektirt. Diese abnorme Stellung ist an den vier äusseren Zehen vielleicht angedeutet, aber nicht mit voller Sicherheit zu erkennen (siehe Taf. I).

Motilität der unteren Extremitäten. Die aktiven Bewegungen der Zehen sind nicht beschränkt, abgesehen davon dass die volarflektirte Phalange der ersten Zehen nicht aktiv gestreckt werden kann; passiv wird doch diese Bewegung ohne Widerstand ausgeführt. Die aktive Dorsalflexion der Füsse ist etwas eingeschränkt und die Deformität der Füsse kann nicht aktiv ausgeglichen werden; die Plantarflexion wird in normaler Ausdehnung ausgeführt. Passiv erreicht man eine normale Dorsalflexion; auch die Deformität der Füsse kann beinahe vollständig ausgeglichen werden; eine vermehrte Prominenz der Ossa cuneiform. bleibt doch immer zurück. Alle sonstige Bewegungen der Beine (in den Knie- und Hüftgelenken) kann der Patient in normaler Ausdehnung vollführen. Die rohe Kraft ist bei allen Bewegungen der unteren Extremitäten normal oder wenigstens beinahe normal.

Die Patellarreflexe sind auf beiden Seiten ziemlich gesteigert; es giebt einen deutlichen Dorsalklonus. Die Plantarreflexe gesteigert; die Cremasterreflexe normal; die Bauchreflexe etwas vermindert.

Der *Gang* des Kranken ist von deutlich ataktischem Charakter; auch können bei ihm etwas spastische Momente erkennt werden. Der Gang ist nicht breitspurig, die Füsse werden aber mit heftigen, unregelmässigen, nicht gut coordinirten Bewegungen hervorgeschleudert, worauf die Ferse und die Zehen gleichzeitig gegen den Boden gesetzt werden. Eine eigentliche Unsicherheit des Gehens giebt es bei offenen Augen nicht, allein bei geschlossenen tritt sie deutlich hervor; auch meint der Kranke im Dunkeln nicht gut gehen zu können. Das Symptom von ROMBERG ist deutlich vorhanden. Wenn der Patient in liegender Stellung Bewegungen mit den Beinen ausführen soll (wie z. B. die Ferse gegen das andere Knie zu stemmen), sind die Bewegungen etwas ataktisch; diese Störungen werden bei geschlossenen Augen noch erheblich vermehrt. — Der Muskelsinn der Zehen scheint abgestumpft zu sein, denn bei verschlossenen Augen vermag der Kranke nicht die Stellung seiner Zehen mit normaler Präcision anzugeben. Für

den Muskelsinn der Bewegungen in den Fuss-, Knie- und Hüftgelenken erkennt man mit dieser Untersuchungsmethode keine Störung.

Der hier geschilderte Patient liefert ein Beispiel von multiplen, allgemeinen Tumoren der Nerven bei einem Manne mit einer hochgradigen, hereditären, neuropatischen Belastung (doch ohne similäre Heredität) und mit einer sehr entwickelten Geistesschwäche. Wenn man an den Ursprung der Gesehwülsten aus den Nerven zweifeln wollte, so hat die microscopisehe Untersuchung über diesen Punkt eine bestimmte Anfklärung gegeben (siehe unten im pathologisch-anatomischen Teile).

In Bezug auf den Tumor in der rechten Kniekehle, der in mehreren Hinsichten den anderen Tumoren auffällig versehieden ist, so liegt der Verdacht nahe, dass eine Umwandlung von einem Neurome in Sareom hier stattgefunden hat. Hierfür spricht der Umstand, dass dieser Tumor nicht ganz gut abgegrenzt, weniger hart als die anderen und gegen die Haut weniger verschiebbar ist, und besonders seine ziemlich grosse Schmerzhaftigkeit. Da der Tumor doch während eines Jahres wenigstens keinen sehr auffälligen Zuwachs gezeigt hat, so scheint mir die Diagnose von Sarcom noch zweifelhaft. Zu der Zeit, als ich diesen Fall beobaehtete, kannte ich leider nicht näher die einsehlägige Litteratur und wusste nicht, dass diese Tumoren ziemlieh oft in Sareom degeneriren; ich bedaure deshalb, diesen Umständen viellcicht eine ungenügende Anfmerksamkeit geschenkt zu haben.

In Bezug auf die nervösen Erscheinungen dieses Falles will ich zuerst die auf den linken Arm beschränkten Symptome unerwähnt lassen und jetzt nur die allgemein ausgebreiteten beachten. In aller Kürze zusammengefasst sind sie: eine leichte Abstumpfung des Drucksinns an den peripherstен Partien der Glieder; eine etwas mehr entwickelte und auch etwas mehr eentralwärts ausgebreitete Schwächung der beiden Temperatursinne, die doch als eine leiehte bezeiehnet werden kann; eine (mit der hier angewendeten Metode nachweisbare) Störung des Muskelsinnes der Zehen; eine ziemlich bedentliche Ataxie bei allen Bewegungen der Glieder; eine Equino-Varus-Stellung der Füsse mit leichter Dorsalflexion der ersten Phalangen und viel mehr entwickelter Volarflexion der zweiten Phalangen der beiden grossen Zehen; eine Reduktion des rechten Thenar; die Patellarreflexen gesteigert; Nystagmus bei lateraler Fixation; dagegen keine sehr hervortretende Parese.

Wie soll in diesem Falle die Ataxie erklärt werden? Es ist gar nicht meine Absicht hier alle die wechselnden Ansichten über das Wesen und die Ursachen der Ataxie, die vertheidigt worden und vielleicht noch vertheidigt werden, durchzugehen. In diser Hinsicht will ich nur auf die unlängst erschienene und — wie es mir scheint — völlig klare und zutreffende Darstellung von LEYDEN und GOLDSCHEIDER hinweisen. Nach den Anschauungen dieser Forscher ist die sogenannte spinale Ataxie (d. h. diejenige Ataxie, die nicht cerebellarer Art ist) immer durch eine Herabsetzung der Sensibilität, speciell in der Sphäre des sogenannten Muskelsinns hervorgerufen. Der Muskelsinn enthält in erster Linie die Fähigkeit passive (wie auch aktive) Bewegungen wahrzunehmen, und für diese Bewegungsempfindungen sollten überhaupt die tiefere Sensibilität und — nach LEYDEN und GOLDSCHEIDER — in ausgiebigster Weise die sensiblen Gelenknerven das Substrat abgeben. Die Bezeichnung: Muskelsinn ist also nicht ganz im stricten Sinne des Wortes angewendet; das Wort wird aber jetzt allgemein in dieser Bedeutung gebraucht. Man weiss gegenwärtig, dass die Bahnen für die Sensibilität zuerst in den centripetalen Nerven und danach zum grossen Teile in den Hintersträngen des Rückenmarks, die Teile derselben Neuronen wie jene bilden, verlaufen. Also ist es sofort auffallend, dass eine Erkrankung jedes beliebigen Teiles dieser Bahnen dieselbe Form von Ataxie hervorrufen kann. Wenn auch diese Form der Ataxie bei Tabes am öftesten und eingehendsten studirt worden ist, und obgleich sie bei dieser Krankheit *vielleicht* durch die Laesion der Hinterstränge, oder der hinteren Wurzeln verursacht ist, lehrte doch die Beobachtung von gewissen Formen der peripheren Neuritis, dass auch eine Erkrankung der Nerven dieselbe Form der Ataxie wie eine Entartung der Hinterstränge des Rückenmarks hervorrufen kann, was auch durch die hier angedeutete theoretische Erörterung völlig erklärt wird.

Da die in dem hier abgehandelten Falle beobachtete Ataxie nicht die Merkmale einer cerebellaren besitzt, zweifle ich also nicht daran, dass die Ataxie hier von einer Herabsetzung der tieferen Sensibilität verursacht ist. Man könnte ja hierzu einwenden, dass ich eine Störung des Muskelsinns nur für die Bewegungen der Zehen gefunden habe. Es ist doch nicht zu vergessen, dass die hier zur Prüfung der Bewegungs-

mpfindungen angewendete Metode, welche bei klinischen Untersuchungen am öftesten gebraucht wird, eine sehr grobe ist, und dass man mit dieser nur eine erheblichere Herabsetzung dieses Sinnes zu finden erwarten kann. Denn wir wissen jetzt durch die Untersuchungen von GOLDSCHEIDER, dass die Bewegungsempfindlichkeit der Gelenke eine sehr feine ist (die kleinsten wahrnehmbaren Bewegungen in verschiedenen Gelenken wechseln zwischen 2° und 0,2°!), und dass es um ihre kleinere Störungen zu entdecken den Schwellwert dieses Sinnes mit einer exacten Metode zu messen nötig ist.

Dieser Fall stellt also eine allgemeine Herabsetzung der Sensibilität der Glieder dar; am wenigsten entwickelt war dieselbe für den Drucksinn, etwas stärker für die Temperatursinne, am stärksten wahrscheinlich für den Muskelsinn. Diese Störungen sind an den unteren Extremitäten etwas stärker entwickelt als an den oberen; ihre grösste Entwicklung erreichen sie in den periphersten Teilen der Glieder und nehmen proximalwärts gleichförmig ab.

Eine Herabsetzung der Sensibilität von dieser Ausbreitung und mit diesem Verhalten kann ja unmöglich die Folge einer Rückenmarkserkrankung sein, sondern sie giebt deutlich als ihre Ursache einen krankhaften Process in den peripheren Nerven an. Die klinische Beobachtung führt also mit Notwendigkeit zu dem Schlusse, dass die allgemeine, von den Nerven herausgegangene Geschwulstbildung in diesem Falle zu einer, gewiss sehr langsam sich entwickelnden und gar nicht intensiven Zerstörung von Nervenfasern geführt hat.

Da keine ganz sichere Parese (mit Ausnahme derjenigen des linken Arms) erkannt worden ist, könnte man die Annahme machen, dass die motorischen Nervenfasern gegen diesen krankhaften Process ganz resistent sind. Auf die leichte Atrophie, von der die Muskeln der rechten Hand betroffen waren, habe ich doch schon die Aufmerksamkeit gelenkt, und es ist ja nicht ausgeschlossen, dass dieselbe in der linken Hand durch die Stasis verborgen wird. In den Füssen habe ich freilich keine Atrophie der Muskeln konstatirt, aber man möge sich erinnern, dass eine geringe Reduktion von diesen kleinen Muskeln in Folge der dicken Bedeckungen leicht übersehen wird. Die Deformität der Füsse scheint dagegen die Folge einer beginnenden motorischen Insufficienz zu sein. Wenn man auch dem gegenüber einwenden wollte, dass die Eqvino-Varus-Stellung

eine Folge von den spastischen Erscheinungen an den unteren Extremitäten wäre, die doch wahrscheinlich allzu geringfügig sind, um eine derartige Kontraktur bewirken zu können, so bleibt doch die abnorme Stellung der beiden grossen Zehen zurück: diese muss man ja als eine beginnende Krallenstellung auffassen, und diese kann nur durch eine Schwäche der Musc. inteross. verursacht sein.

Sodann lehrt die Analyse von den Erscheinungen des Falles, dass die Muskeln in den am meisten peripheren Teilen der Extremitäten von dem krankhaften Processe nicht ganz unberührt sind. Es giebt also in diesem Falle eine Zerstörung der peripheren Nervenfasern; gegen diese Zerstörung sind die centripetalen Fasern und unter diesen besonders die Bahnen für die tiefere Sensibilität am wenigsten widerstandsfähig gewesen.

Ausser der jetzt abgehandelten Sensibilitätsstörung traten in diesem Falle andere nervösen Erscheinungen auf; die unteren Extremitäten zeigen nähmlich einen leichten Grad von spastischen Symptomen. Da man einen chronischen degenerativen Process der Nerven nicht als Ursache zu solchen Erscheinungen auffassen kann, liegt es am nächsten, in diesem Falle die Ursache in einer Kompression des Rückenmarkes zu suchen. Man hat nähmlich bei der anatomischen Untersuchung von multiplen allgemeinen Neuromen ziemlich oft beobachtet, dass die Geschwulstbildung der spinalen Nerven sich auch auf ihren Verlauf im Wirbelkanale erstreckt hat, so dass sämmtliche spinale Wurzeln mit kleinen Tumoren besetzt waren. Dass diese Tumoren oder einzelne von ihnen einen solchen Umfang erzielen können, dass sie eine Kompression des Rückenmarks verursachen, lehren folgende Beobachtungen.

In einem von Sibley mitgeteilten Falle begann eine allmählig zunehmende Schwäche der unteren Extremitäten 7 Jahre vor dem Tode. Später eine vollständige Lähmung der unteren Hälfte des Leibes, Kontraktur der Beine, Aufheben ihrer Sensibilität; Incontinentia urinae et alvi; Parese der Arme und Herabsetzung ihrer Sensibilität. Bei der Autopsie fand man im Halsteile des Wirbelkanales mehrere Tumoren, von denen einer die Grösse einer Walnuss besass und das Rückenmark comprimirt hatte.

Neuerdings hat Sieveking einen Fall mitgeteilt, wo erschwertes Gehen, Kribbeln und Taubheitsgefühl in beiden Ar-

nen und im rechten Beine eingetreten waren; Sensibilität in-
act; Haut-, Sehnen- und Periost-reflexe erheblich gesteigert.
Schwäche der Peronealmuskeln beiderseits, Streckung der Hände
unmöglich, ebenso Aufrichten des Oberkörpers aus der Hori-
zontalen und Heben der Arme über Schulterhöhe. Alle üb-
rige Muskeln functioniren, aber durchweg kraftlos. Im wei-
teren Verlauf stetig fortschreitende Atrophie der gesammten
Körpermuskulatur mit ausgedehnten, fibrillären Zuckungen;
Bauch-, Gesäss-, Schulter- und Rückenmuskulatur schwand
fast gänzlich, untere Körperhälfte völlig gelähmt, Arme nur
mühsam beweglich, Incontinentia urinae et alvi; heftige Schmer-
zen in den Beinen, Pupillen eng; Lichtreaktion minimal. —
Bei der Section fand man 18,5 Cm. unterhalb des Beginnes des
Cervicalmarkes das Rückenmarck durch einen ausserhalb der
Duralscheide gelegenen, fast taubeneigrossen Knoten auf eine
Strecke von 9 Cm. bis auf etwa Bleistiftdicke komprimirt.
(Was die Beobachtung von RIESENFELD und GERHARDT betrifft,
siehe unten).

Es scheint mir demnach ziemlich gewiss, dass in meinem
Falle einer oder einige von den spinalen Wurzeln gebildete
Tumoren das Rückenmark komprimirt haben. Auch muss man
sich diese Kompression als eine symmetrische denken, da
die spastischen Erscheinungen in beiden Beinen gleich viel ent-
wickelt sind; ausserdem ist sie offenbar ziemlich leicht gewesen,
da sie keine eigentliche Parese bewirkt hat. Der Ort der Kom-
pression ist wahrscheinlich unterhalb des Halsmarkes, da die Be-
wegungen sowie die Reflexe des rechten Armes ungestört sind.

Es bleiben noch die Parese und die vasomotorischen Stör-
ungen des linken Arms zurück. Man könnte ja als Ursache
der Parese einen grösseren Tumor, der den Plexus brach. com-
primirt hätte, annehmen. Ausser der Parese beobachtete ich
doch eine deutliche Steigerung der Sehnenreflexe, einen leich-
ten Widerstand gegen extreme passive Bewegungen, eine
gewisse Langsamkeit der activen Bewegungen und schliess-
lich die Abwesenheit einer deutlichen Atrophie, die gegen die
bedeutliche Parese contrastirte. Diese Erscheinungen sprechen
zweifelsohne dafür, dass man die Ursache der Parese in einer
Laesion der Pyramidenbahn, vermutlich einer Kompression von
einem Tumor einer der Wurzeln oberhalb der Halsanschwellung
zu suchen hatte. Doch bleibt bei einer solchen Annahme die
Abwesenheit einer eigentlichen Parese des Beincs dieser

Seite gewiss sehr schwer zu erklären; ich wage deshalb keine sichere Deutung dieser Parese zu geben.

Die linke Hand zeigte auch vasomotorische Störungen: livide Farbe und niedrigere Temperatur als die rechte. Auch oculo-pupilläre Phänomene an der linken Seite fehlten in diesem Falle nicht ganz; nähmlich eine Verkleinerung dieser Lidspalte und eine Ungleichheit in der Grösse der Pupillen. Die vasomotorischen Störungen der Hand könnten durch eine Compression der Pyramidenbahn erklärt werden, da bei den cerebralen Hemiplegien ähnliche Erscheinungen zuweilen auftreten. Andererseits könnten ja die oculo-pupillären Phänomene durch eine Läsion der Wurzeln des Plex. brach. hervorgerufen sein, da solche Erscheinungen (d. h. Myosis, eine Verkleinerung der Lidspalte, eine Retraktion des Bulbus und zuweilen auch eine Abflachung der Wange) als Folge einer Zerstörung des achten Hals- und besonders des ersten Dorsalnerven auftreten (Dejerine-Klumpke). Zwar war hier die linke Pupille bald grösser, bald kleiner als die rechte, aber dies könnte vielleicht damit erklärt werden, dass die vasomotorischen Nervenfasern, die diesen oculo-pupillären Phänomene bedingen, nicht zerstört, sondern nur gereizt waren.

Ähnliche oculo-pupilläre Phänomene habe ich in der Casuistik der multiplen Neurome nur zweimal zuvor erwähnt gefunden.

In einem nachher vollständig zu referirenden Falle von Riesenfeld und Gerhardt war die linke Lidspalte enger als die rechte, aber die Pupillen gleich weit; dabei auch eine Parese des linken Armes. — Bei der Section fand man am Foramen magnum ein in dem N. accessorius sitzendes, spindelförmiges, 2 1/2 Cm. langes Neurom, das die Medulla komprimirte. Am Halsmarke sämmtliche Halsnerven ausserhalb der Dura mit spindelförmigen Neuromen besetzt, von denen einzelne die Grösse einer Hasselnuss erreichen. Ein etwa bohnengrosses Neurom findet sich innerhalb des Sackes der Dura spinalis etwa in der Höhe des 5 Cervicalnerven linkerseits; an dieser Stelle ist das Rückenmark etwas verdünnt.

Herczel hat einmal einige Partien eines plexiformen Neuroms im linken Arme exstirpirt und etwa 2 Jahre nach der Operation folgende Symptome gefunden: eine ziemlich ausgebreitete Parese des Armes; die Tastempfindung nicht merklich alterirt; dagegen erscheint die Temperaturempfindung

etwas herabgesetzt; die linke Hand livid und kälter als die rechte; der linke Pupill ein wenig weiter als der rechte; das linke obere Augenlid voluminöser als das rechte; leichte Ptosis linkerseits.

Diese — zum Teil durch anatomische Untersuchungen ergänzten — Beobachtungen machen es wahrscheinlich, dass die oculo-pupillären Phänomene bald durch eine Läsion des centralen Nervensystems (Riesenfeld und Gerhardt) bald der peripheren Nerven (Herczel) hervorgerufen werden können; sie geben also keine sichere Anhaltspunkte, um die in meinem Falle gefundenen vasomotorischen Störungen und oculo-pupillären Phänomene zu erklären.

Eine sehr hervortretende, neuropatische, hereditäre Belastung war in meinem Falle zu konstatiren. Eine solche Belastung ist schon mehrmals beobachtet worden; in Bezug auf die sich fast auf 60 beziffernden Fälle von multiplen, allgemeinen Neuromen, die ich in die Litteraratur gefunden habe[1]), giebt es folgende Beobachtungen von hereditärer Belastung und zwar, entweder als eine similäre Heredität oder als eine Belastung anderer Art. In einigen wenigen von diesen Fällen sind doch die Geschwülste nicht ganz allgemein gewesen; dies ist dann besonders bemerkt worden

Schiffner. Zwei Gebrüder allgemeine Neurome.

Hesselbach. Bei dem Vater des Kranken ähnliche Tumoren konstatirt.

Hitchock. Ein Weib und zwei von ihren Kindern zeigten Geschwülste, die teils Neurome der Nervenstämme teils Fibrome der Haut waren.

Bruns. Ein Fall von allgemeinen Neuromen; ein Bruder ein Rankenneurom im Gesicht; die Mutter »zahlreiche warzenartige Auswächse der Haut».

Genersich. Zwei Gebrüder allgemeine Neurome; vielleicht auch die Mutter Neurome.

Czerny. In der Familie eines Kranken, dessen Neurome multipel, doch nicht ganz allgemein waren, elephantiasisartige Neubildungen in mehreren Generationen erblich.

Wutzer. Bei einer Section fand man »alle Spinalnerven um das Vierfache vergrössert». Die Neurome waren vom Vater geerbt.

[1]) Unter den in der Litteraturübersicht von Courvoisier aufgenommenen Fällen giebt es einige, die ich weder im Original gesehen, noch im Referat zu studiren konnte. Sie sind nicht unter den oben erwähnten seehzig Fällen mitgerechnet.

Salomon. Ein Fall von allgemeinen Neuromen mit abnormer Pigmentirung der Haut; eine Schwester die gleiche Pigmentirung, aber keine nachweisbare Neurome.

Rapok. Der Vater multiple Neuromata plexiformia. Die Tochter Neuroma plexiforme des linken oberen Augenlids.

Köbner. Multiple, doch nicht allgemeine Neurome. Zwei Geschwister von geringer Intelligenz. Ein Bruder und eine Mutterschwester eine psykische Störung.

Sorger. Allgemeine Neurome. Der Vater an einem Nervenleiden gestorben; soll auch ähnliche Hautknoten wie der Patient besessen haben.

Lahmann. Multiple, nicht allgemeine Neurome. Eine Schwester im 30 Lebensjahre an den unteren Extremitäten gelähmt.

Herczel. Allgemeine Neurome. Die Mutter geistig beschränkt, Hautfibrome über den ganzen Körper und diffuse, dunkle Pigmentirung der Haut.

Wie man sieht, ist die hereditäre Belastung bei diesen Tumoren ziemlich oft beobachtet worden (in etwa 25 % von den Fällen) und ist gewiss noch öfter vorgekommen. In der überwiegenden Mehrzahl der Fälle hat sie darin bestanden, dass bei anderen Mitgliedern der Familie entweder allgemeine, multiple Neurome oder eine andere Form von den Geschwülsten, deren gegenseitige Verwandtschaft man seit der bekannten Arbeit von Recklinghausen allgemein anerkennt hat, wie Rankenneurome, multiple Hautfibrome oder Elephantiasis mollis, vorgekommen sind. Nur zwei mal zuvor (mit dem meinigen Falle drei mal) ist eine neuropatische hereditäre Belastung von anderer Art als eine similäre Heredität beobachtet worden, und ist sie niemals so ausgesprochen wie hier gefunden.

Eine Störung der geistigen Entwicklung habe ich in meinem Falle beobachtet; sie ist bei den Patienten mit allgemeinen Neuromen ziemlich oft gefunden. Was ich in dieser Hinsicht in der Litteratur gefunden habe, soll hier in grösster Kürze mitgeteilt werden:

Schiffner: zwei Gebrüder; beide als Idioten bezeichnet.

Barkow: »mit sehr geringen Geistesfähigkeiten ausgestattet».

Knoblauch: Kretin, in der Abteilung für Geisteskranke eine Zeit lang gepflegt.

GENERSICH: »Seine Geistesfähigkeiten etwas schwach entwickelt; obwohl er 8 Jahr lang die Schule besuchte, kann er doch nicht einmal ordentlich lesen.»

Der Bruder auch allgemeine Neurome; er leidet an vollkommener Epispadie.

SALOMON: entschieden schwachsinnig; in Idiotanstalt gepflegt.

STROMEYER: der Kranke stupid.

KÖBNER: »etwas träge und vergesslich.»

KLEBS: »ein halbkretines Individuum.»

GOLDMANN: »von sehr beschränkter Intelligenz.»

GARRÉ: »von apatischem Aussehen und etwas stupidem Wesen.»

HERCZEL: »mit auffällig kretinhaftem Gesichtsausdruck; in geistiger Beziehung steht sie ziemlich hinter ihren Altersgenossinnen zurück.»

SIEVEKING: »schwachsinniger Patient.»

Eine mehr oder weniger hervortretende Geistesschwäche ist also gar nicht selten, wenn sie auch, wie die neuropatische Belastung, gar nicht in der Mehrzahl der Fälle beobachtet wird.

Das haupsächtlichste Interesse in klinischer Hinsicht liegt bei dieser Beobachtung doch nach meiner Ansicht darin, dass sie einen sicheren Beweis dafür liefert, dass eine peripherwärts beginnende, sehr langsam sich entwickelnde und gleichförmig ausgebildete Abnahme der Sensibilität (besonders der tieferen) die durch eine Degeneration von centripetalen Nervenfasern hervorgerufen sein muss, und vermutlich auch eine Parese, die Folge einer Entwicklung von multiplen, allgemeinen Neuromen sein kann. M. a. W., die Geschwulstbildung hat in diesem Falle das klinische Bild von einer leichten, sehr chronisch verlaufenden und allgemeinen Neuritis hervorgerufen.

Unlängst haben DEJERINE und SOTTAS zwei Fälle (bei Geschwistern) einer besonderen Form von Neuritis, die sie »la neurite interstitielle, hypertrophique et progressive de l'enfance» benennen, beschrieben. Da die nervösen Erscheinungen in diesen Fällen eine grosse Uebereinstimmung mit denen des hier vorliegenden Falles zeigten, will ich hier die Symptome des einen Falles, den ich während meiner Studienzeit bei DEJERINE öfters zu sehen und zu untersuchen Gelegenheit hatte, in grösster Kürze angeben. Eine deutliche Geistes-

schwäche, besonders ein sehr hervortretender ethischer Defect. Eine Deformität der Füsse: deutlicher Equinus- mit etwas Varus-Stellung; die ersten Phalangen der Zehen, besonders der ersten in Dorsal-, die zweiten und dritten in Volarflexion. Die Muskeln der Füsse und der Unterschenkel etwas atrophisch, diejenigen der Oberschenkel nur weniger gut entwickelt; die Bewegungen der Zehen und Füsse sehr beschränkt, ihre rohe Kraft jedoch ziemlich konservirt; sie sind atactisch, besonders bei verschlossenen Augen. Der Gang breitspurig, atactisch, sehr unsicher, nur möglich beim Stützen mit einem Stocke, im Dunkeln noch schwieriger. Symptom von ROMBERG deutlich entwickelt. — Eine bedeutende Atrophie von den Muskeln der Hände; die ihnen zukommenden Bewegungen beinahe aufgehoben; die Muskeln der Unterarme atrophisch und etwas paretisch. Die Bewegungen der Arme ziemlich atactisch. Eine bedeutende Abnahme der Druck-, Temperatur- und Schmerzsinne an den Gliedern, die in peripherer Richtung gleichförmig zunimmt. — Die Fähigkeit die dem einen Arme passiv gegebene Stellung mit dem anderen nachzubilden, gut konservirt, dagegen die Fähigkeit die Stelle, wo man ihn berührt hat, mit dem Finger zu bezeichnen, ziemlich stark herabgesetzt. Die Pupillen von ungleicher Grösse; der Lichtreflex aufgehoben; Nystagmus, aber nur während der Bewegungen der Augen, lancinirende Schmerzen (schon in den Kinderjahren). Eine Kypho-Scoliose der Wirbelsäule. — Alle palpable Nervenstämme waren stark verdickt, dagegen keine Nodositäten vorhanden.

Die Uebereinstimmung dieser Symptome mit denen des von mir geschilderten Falles ist ja ganz auffällig: die allgemeine Abnahme der Sensibilität, die Ataxie, die Deformität der Füsse, der Nystagmus, die Unregelmässigkeit der Pupillen, die Geistesswäche und endlich auch das Verhalten, dass die Atrophie der Muskeln mehr als ihre Parese entwickelt ist. Nur sind im allgemeinen die Symptome mehr entwickelt als in meinem Falle; so war auch die Parese hier deutlich hervortretend.

Die Schwester des jetzt geschilderten Kranken zeigte ein völlig übereinstimmendes Krankheitsbild, das doch noch mehr entwickelt war. Sie war an einer intercurrirenden Krankheit verstorben, und die Verfasser hatten eine sehr sorgfältige anatomische Untersuchung ausgeführt. Diese stellte eine gleichförmige Verdickung von sämmtlichen Nerven der Glie-

der, die sich auch über ihren Verlauf im Wirbelkanale erstreckt hatte, fest. Die Nn. tibial. ant. et post. zeigten am unteren Ende des Unterschenkels eine spindelförmige, neuromähnliche Verdickung; sonst keine Nodositäten. Die Vermehrung des Volumen der Nerven war durch den Zuwachs des Bindegewebes hervorgerufen. Der krankhafte Process wird von DEJERINE und SOTTAS als eine interstitielle, peritubuläre Neuritis bezeichnet. — Eine ziemlich ausgebreitete Degeneration der Hinterstränge des Rückenmarks.

Eine sehr ähnliche Beobachtung ist schon früher von GOMBAULT und MALLET mitgetheilt worden: der Kranke lancinirte beim Gange schon als Kind die Beine heftig nach vorne; seitdem oft gefallen; seit mehreren Jahren bettlägerig. Jetzt: eine vollständige Erlähmung der unteren Extremitäten; totale Anästesie der Unter-, hochgradige der Oberschenkel; Sehnenreflexe aufgehoben; die Füsse in Varus-Stellung; bedeutende Parese und Anästesie in den Armen, centralwärts abnehmend; allgemeine Muskelatrophie; die Vorstellung von den den Extrimitäten passiv gegebenen Stellungen aufgehoben. Eine Verschiedenheit dieses Falles ist, wie man sieht, dass die Erlähmung hier einen noch höheren Grad erzielte, so dass die Ataxie nun nicht mehr erkannt werden konnte.

GOMBAULT und MALLET bezeichneten — doch mit einigem Bedenken — ihren Fall als eine Tabes, die währentd der Kinderzeit begonnen hatte. Bei der anatomischen Unersuchung fanden sie doch ausser einer Sclerose der Hinterstränge des Rückenmarks eine allgemeine interstitielle Neuritis mit hochgradiger Degeneration der Nervenfasern und mit Vermehrung des Bindegewebes der Nerven, die eine ausgesprochene Verdickung bewirkt hatte. Ich muss deshalb DEJERINE und SOTTAS ganz zustimmen, wenn sie den Fall als eine primäre Neuritis mit konsecutiven Veränderungen des Rückenmarks auffassen, eine Deutung, die übrigens auch GOMBAULT und MALLET discutiren.

In der Litteratur, die nach der Veröffentlichung des Falles von DEJERINE und SOTTAS erschienen ist, habe ich keine derartigen Beobachtungen gefunden; nur hat DEJERINE jetzt (November 1896) noch einen Fall von derselben Art mitgeteilt: Mann von 20 Jahren. Gar keine hereditäre Belastung. Die Krankheit schon in den Kinderjahren entstanden. Hochgradige Cypho-Scoliose. Die Füsse in Eqvino-Varus-Stellung; die ersten Phalangen der Zehen dorsal-, die zweiten und dritten volar-

flectirt; eine in den am meisten peripheren Teilen sehr ausgesprochene, centralwärts regelmässig abnehmende Muskelatrophie, partielle electrische Entartungsreaktion; die Parese nicht stark entwickelt; Stepper-gang, der auch deutlich atactisch ist; dies bei geschlossenen Augen noch mehr hervortretend; Symptom von ROMBERG gut entwickelt; Ataxie der Bewegungen von den Gliedern, die bei verschlossenen Augen noch vermehrt wird; Druck-, Schmerz- und Temperatursinne an Händen und Füssen fast gänzlich aufgehoben; die Störung centralwärts abnehmend; Verlangsamung der Leitung; die Fähigkeit die dem einen Gliede gegebene Stellung mit dem anderen nachzubilden, konservirt; dynamische, transversale Nystagmus deutlich entwickelt; rechts Myosis, links Mydriasis; der Lichtreflex der Pupillen aufgehoben. Die Intelligenz gut entwickelt. Die Nerv. ulnar., median., radial. et peron. wie die Plexus brach. gut palpabel als verdickte (wenigstens zwei mal dicker als normal) harte Stränge ohne jede Nodositäten.

Es scheint mir nicht nöthig, sämmtliche Symptome, in welchen dieser Fall mit dem meinigen übereinstimmt, aufzurechnen; indessen war hier die Muskelatrophie wie auch die Parese mehr entwickelt.

In der älteren Litteratur findet man zwei Beobachtungen, die mit den hier referirten übereinstimmen. VIRCHOW hat nämlich einen Fall von progressiver allgemeiner Muskelatrophie und Erlähmung beschrieben; »sie hatten an den unteren Exträmitäten begonnen, schritten nach und nach auf die oberen fort». Eine Andeutung von Ataxie konnte man vielleicht insofern konstatiren, als V. in der Beschreibung hervorhebt, dass der Kranke »nur durch eine Art von Schleuderbewegung, ruckweise die Extremitäten in seine Gewalt bringen konnte». Von dem Zustande der Sensibilität giebt es keine Angabe. Der Vater des Kranken war in demselben Zustande wie der Patient gestorben. Bei der Autopsie fand V., dass »die Nerven für das blosse Auge keineswegs atrophisch waren; einzelne z. B. der N. tibialis post., sogar ziemlich dick». Bei der microscopischen Untersuchung wurde dagegen ein ausgedehnter Schwund der Nervenfasern beobachtet und die breiten Zwischenräume zwischen den zurückgebliebenen Nervenfasern waren von einem äusserst kernreichen Gewebe eingenommen.

DEJERINE und SOTTAS haben ihren Fall mit einem von FRIEDREICH, wo eine progressive Muskelatrophie und eine interstitielle

Neuritis sich vorfanden, zusammengestellt; aber da keine Hypertrophie der Nerven und keine Störung der Sensibilität erwähnt werden, scheint mir dieser Fall von ziemlich abweichender Art zu sein.

COURVOISIER giebt in seiner vorher citirten Arbeit mehrere Fälle mit diffuser Nervenhypertrophie an. Soweit die von ihm angeführten Arbeiten mir zur Verfügung gestanden haben, habe ich nur eine Beobachtung (von LAUMONIER), wo sämmtliche Nerven verdickt waren (»doppelt so dick als gewöhnlich»), gefunden. Eine dreifache Verdickung der Nerven, die doch angeblich nur auf eine Vergrösserung der Nervenfasern und nicht auf eine Vermehrung des Bindegewebes beruhen sollte, ist in einem Falle (von MOXON) beschrieben. Da keine Angaben in klinischer Hinsicht mitgeteilt sind, entbehren ja diese Fälle ein grösseres Interesse.

Dennach besitzen wir bisher nur vier klinisch gut beobachtete Fälle von hypertrophischer interstitieller Neuritis, nämlich die von GOMBAULT und MALLET, die beiden von DEJERINE und SOTTAS und die von dem erstgenannten Verfasser, aber die grosse Uebereinstimmung der einzelnen Fälle lässt uns doch das klinische Bild dieser Krankheit mit ziemlich guter Sicherheit erkennen.[1])

Ich komme nun zu der Frage, in wieweit bei früheren Beobachtungen von multiplen, allgemeinen Geschwülsten der Nerven nervöse Erscheinungen, ähnliche denen des von mir beschriebenen Falles, angegeben sind. Was ich in dieser Hinsicht in der Litteratur, die leider zum grossen Theile nur in Referaten mir zugänglich gewesen ist, gefunden habe, will ich in Kürze mitteilen.

Von den zwei Brüdern, deren Krankengeschichte SCHIFFNER[2]) mitgeteilt hat, und die beide Idioten waren, lernte der ältere erst mit sieben Jahren zu gehen; er hatte »einen schwankenden Gang und litt an Convulsionen». Der jüngere hatte Symptome von Paralyse aufgewiesen. Im ersten Falle ist ja das Vorkommen von Ataxie nicht ausgeschlossen.

Der Fall von HESSELBACH bekam in den letzten Monaten heftige nervöse Erscheinungen, die doch gewiss von einem Tumor cerebri hervorgerufen waren.

---

[1]) Die grosse Verschiedenheit zwichen diesen Fällen und denen von Muskelatrophie vom Typus CHARCOT-MARIE ist mit zwingenden Gründen von DEJERINE dargethan wordon, und ich findo keine Veranlassung, hier auf diese Frage näher einzugehen.

[2]) Die Originalbeobachtung habe ich leider nicht gesehen; der Fall ist citirt nach BARKOW, VIRCHOW und von RECKLINGHAUSEN.

Im Falle von Hasler war die Kranke bis etwa ein halbes Jahr vor dem Tode gesund; seitdem stellten sich spannende Schmerzen in den Armen ein, denen Taubsein, Ameisenkriechen und Parese folgten; dann hochgradige Anästesie und Lähmung, so dass sie ohne Stütze weder gehen noch sitzen konnte; Beugekontraktur der Finger; Lähmung der Halsmuskeln; starke Abmagerung. Später eine Geschwulst am Halse, die »auch andere Teile zu betreffen etwas verdächtig schien». Auffallende Besserung der Lähmung bei Gebrauch von Strychnin; endlich kamen wiederholte Anfälle von Respirationsbeschwerden.

Houel hat folgende Beobachtung mitgeteilt: einige Muskeln, besonders die des Unterarms, in Kontraktur, welche allmählich zunahm; der Gang nach und nach schwieriger; heftige Schmerzen; Kontraktur auch der unteren Extremitäten; zuletzt Unbeweglichkeit; grosse Schmerzen bei passiven Bewegungen wie bei Druck an den Tumoren; allgemeine Sensibilität konservirt. Die heftigen Reizerscheinungen in diesem Falle legen — scheint es mir — den Verdacht auf eine Sarcomumwandlung nahe.

Von Lebouco wird folgender Fall angeführt: »leichte Schmerzen, die sich seitdem steigerten; Paralyse und leichte Opistotonus stellten sich ein.»

Bei den beiden Brüdern, deren Krankheitsbild Genersich geschildert hat, war weder der Tastsinn resp. das Wärmegefühl, noch die Muskelhätigkeit im geringsten Grade afficirt. Zehn Wochen vor dem Tode stellten sich Schmerzen in der rechten Hüfte, eine geringe Anästesie des rechten Unterschenkels und Fusses, und eine Eqvinus-Stellung dieses Fusses ein. Diese Erscheinungen wurden durch ein Sarcom des rechten Nerv. ischiad. erklärt.

Riesenfeld hat folgenden, sehr interessanten und gut beobachteten Fall mitgeteilt: Bei einem 30-jährigen Manne trat (etwa ein Jahr vor dem Tode) Schwäche der linken oberen Exträmität, dazu Wimmeln und Ameisenkriechen, etwas später auch Schwäche der linken unteren und noch später der rechten unteren Extremität ein. Seitdem begann Gürtelgefühl und Rückenschmerzen; die Schwäche der linken Hand wurden noch weiter vermehrt; sie nahm Beugestellung ein. Er schleifte den linken Fuss nach und konnte ohne Stock nicht mehr gehen. — *Status praesens* zwei Monate vor dem Tode (die durch

Typhus erfolgte): Die Muskulatur mässig kräftig. Die linke Lidspalte enger als die rechte; die Pupillen gleichweit. Parese des linken Nerv. facial. Der linke Oberarm (der paretische) im Umfange 2 Cm. dicker als der rechte. »Grobe Bewegungen vermag Kranker rasch und mässig kraftvoll, doch ziemlich ungeschickt, ausführen; er gelangt, wenn man ihn nach einem bestimmten Punkte greifen lässt, erst nach einigen Zickzackbewegungen zum Ziele.» Die Bewegungen der linken Finger wenig ausgiebig und kraftvoll, diejenigen der rechten besser. Starke fibrilläre Zuckungen am linken Oberschenkel. Die Sehnenreflexe beiderseits erhöht; links viel mehr als rechts; links Dorsalklonus. »Das rechte Bein gehorcht gut dem Willen des Kranken und vollführt, wenn auch ungeschickt und ruckweise, doch ziemlich ausgiebige Bewegungen»; links die Bewegungen durch die spastischen Erscheinungen erheblich gestört. »An den Vorderarmen ist die grobe Sensibilität für ganz feine Tasteindrücke in geringem Grade herabgesetzt; etwas erheblicher ist die Verminderung in den Unterschenkeln». (Die Section siehe S. 15).

Die Uebereinstimmung in klinischer Hinsicht zwischen diesem Falle und dem meinigen ist ja auffällig: die leichte, in den am meisten peripheren Partien allgemeine Herabsetzung der Sensibilität; die Ataxie, die von Riesenfeld ziemlich gut beschrieben ist, wenn auch nicht dieses Wort angewendet ist; die Verkleinerung der linken Lidspalte; die spastischen Erscheinungen der unteren Extremitäten, wie auch die Parese des linken Armes.

In dem zweiten Falle von Soyka wurde bedeutende nervöse Erscheinungen beobachtet; da sie von einem Tumor cerebell. hervorgerufen sein könnten, lasse ich diesen Fall unerwähnt bleiben.

Launois und Variot haben zwei Beobachtungen mitgeteilt. In dem ersten Falle traten, nach einer Orchitis und nach einer Exstirpation eines Tumors, Erlähmungen und sehr eigenthümliche und anfallsweise auftretende Kontrakturen gleichwie eine leichte Hyperästesie ein. Diese Symptome nahmen ab und verschwanden seitdem unter dem Gebrauche von Br K.; die Beschreibung der Verf. scheint mir unwillkürlich zum Verdachte zu führen, dass es Symptome von Hysterie sind. Seitdem der Kranke genesen ist, beobachtet man doch noch, dass »der Gang Abends nicht ganz sicher ist und dass es einen leichten Grad von Incoordination der Bewegungen giebt».

In dem anderen Falle, wo die Verf. eine Pachymening. cervic. hypertroph. angenommen haben, stellten sich bei Bewegungen der Arme, die nicht beschränkt sind, heftige Schmerzen ein. Keine Sehnenreflexe an den Beinen. »Ils sont le siège de tremulations, quand le malade se relève après être baissé ou quand il descend un escalier. Quand on lui fait exécuter des mouvements on constate que ses jambes sont tremblantes.» Die Füsse zeigen eine Deformität, derer Art aus der Beschreibung nicht deutlich hervorgeht.

Die Sensibilität nicht verändert. Ob hier eine Incoordination der Bewegungen der unteren Extremitäten vorgekommen ist, wage ich nicht entscheiden, aber da keine Sehnenreflexe, also keine spastischen Symptome sich vorfanden, sind es vielleicht incoordinirte Bewegungen, die als »tremulations» bezeichnet worden sind. Das Vorhandensein einer Pachymengitis scheint mir unwahrscheinlich.

In einem Falle von PRUDDEN waren die Bewegungen der Unterschenkel etwas beschränkt; die Sensibilität des rechten Fusses gestört. Als Kind hatte doch die Kranke nach Variola eine Erlähmung der Beine (Neuritis) bekommen.

Ausgesprochene Symptome von Tabes beobachtete PHILIPPSOHN in einem Falle von multiplen Fibromen der Haut, was man ja als eine ganz zufällige Komplikation auffassen muss.

Folgende Krankengeschichte ist von LAHMANN mitgeteilt worden: in der Jugend halbseitig erfroren und seit dieser Zeit Parästesien und beträchtliche Herabsetzung der Tastempfindung an der rechten Körperhälfte. Nach einem Trauma auf dem Kopf alle zwei Tage ein leichter Schwindel mit temporärer Diplopie, niemals aber eigentliche epileptische Anfälle. Seit 2—3 Jahren Rückenschmerzen, Gürtelgefühl und Schwäche der Sphincteren. Um diese Erscheinungen zu erklären schliesst LAHMANN auf eine gleichzeitige Tumorenbildung an den centralen Partien des Nervensystems, und der Annahme einer Erkrankung dieser Organ kann ich nur beistimmen.

Wenn man die hier in grösster Kürze gegebene Schilderung von den bei diesen Geschwulstformen beobachteten nervösen Erscheinungen durchliest und wenn man sich erinnert, dass bei der grossen Mehrzahl der Krankengeschichten gar keine Symptome erwähnt werden, ist es sogar auffällig (und schon mehrmals in der Litteratur hervorgehoben), wie die Form der Störungen in konkreten Fällen gewechselt hat. Die Fälle von einer ganz

zufälligen Komplikation wie Tabes (PHILIPPSOHN) oder in gewisser Hinsicht zufälligen wie ein Tumor des centralen Nervensystems (HESSELBACH, SOYKA und vermutlich LAHMANN) oder ein Tumor der spinalen Wurzeln, der eine vollständige Compression des Rückenmarks hervorgerufen hatte (SIBLEY, SIEVEKING), können wir ja sogar ausser Betrachtung lassen. Unter den anderen Fällen giebt es einige, in welchen die Symptome ziemlich acut eingetreten sind und bei welchen die Schmerzen eine sehr hervortretende Rolle gespielt haben (HASLER, HOUEL, GENERSICH, LEBOUCQ); bei diesen liegt die Annahme einer Umwandlung der benignen Fibrome oder Neurome der Nerven in Sarcome allzu nahe, um von ihnen einige Schlüsse betreffend die von den benignen Tumoren hervorgerufenen Erscheinungen zu erlauben.

Sodann bleiben nur wenige Fälle übrig, wo allmählig sich entwickelnde und lange Zeit bestehende Symptome erwähnt sind. In dem von mir beschriebenen Falle war ja die Ataxie die am meisten auffallende Störung von denen, die ich als Folge von einer durch die Geschwulstbildung hervorgerufenen, allgemeinen Entartung der Nerven erklärt habe. Unter den in der gegenwärtigen Litteratur beschriebenen Fällen war ja die Incoordination der Bewegungen im ersten Falle von LAUNOIS und VARIOT direct angegeben, im Falle von RIESENFELD ziemlich deutlich geschildert; aber im ersten Falle von SCHIFFNER und zweiten von LAUNOIS und VARIOT kann man nur einen sehr unbestimmten Verdacht auf das Vorkommen von dieser Störung haben. Von diesen Beobachtungen ist die von RIESENFELD die einzige, die sorgfältig geschildert ist, wie auch die einzige, die mit den von mir beschriebenen Verhältnissen eine deutliche Uebereinstimmung zeigt.

Also sollte dass Vorkommen von einer allgemein ausgebreiteten Herabsetzung der Motilität und der Sensibilität, besonders der tieferen, wie ich sie beobachtet habe, bei den multiplen allgemeinen Neuromen eine sehr seltene Ausnahme sein. Dass es so wäre, kann ich natürlich nicht verneinen, will doch hervorheben, dass dies Verhalten nicht mit völliger Gewissheit bewiesen ist. Es darf nämlich nicht vergessen werden, unter welchen Verhältnissen die Mehrzahl dieser Fälle beobachtet worden sind. Einige sind erst nach dem Tode aufgedeckt worden (SERRES, MAHER et PAYEN, KLOB, WILKS, KRIEGE); mehrere andere sind nur kurz vor dem Tode gefun-

den und zwar zu einer Zeit, wo die Patienten wegen ganz anderer Krankheiten (Tuberkulose, Typhus, etc.) und bei stark herabgesetzten Körperkräften ins Krankenhaus gebracht wurden. Ein Jeder kennt doch, wie schwierig und zum Theil unmöglich eine sorgfältige neurologische Untersuchung in solchen Fällen ist, und wie leicht sich unter solchen Verhältnissen unerheblichere nervöse Erscheinungen der Aufmerksamheit entziehen. Auch darf man nicht vergessen, dass diese Fälle in erster Linie in pathologisch-anatomischer Hinsicht die Aufmerksamkeit auf sich gelenkt haben; sie sind hauptsächlich von den Pathologen oder auch von den Chirurgen studirt worden, aber nur selten von den Neurologen. Wenn man sich erinnert, welche sorgfältige, mühvolle Untersuchung erforderlich ist um eine leichtere Sensibilitätsstörung aufzudecken, muss man zugeben, dass es sehr natürlich wäre, wenn in diesen Fällen eine solche mehrmals der Aufmerksamheit entgangen wäre. Eine grosse Anzahl von diesen Beobachtungen ist ja auch ziemlich alt, stammen also aus einer Zeit, da die neurologischen Untersuchungsmetoden gewiss weniger entwickelt und vermutlich die nervösen Erscheinungen überhaupt weniger beachtet als jetzt waren. Nur in verhältnissmässig wenigen Fällen findet man auch die directe Angabe, dass die Sensibilität gar nicht gestört worden war (Smith, Genersich, Siemens, Recklinghausen, Sorger).

Ich glaube also, dass man die Möglichkeit, dass Sensibilitäts- und Motilitätstörungen von derselben Art wie die von mir geschilderten oder noch leichtere, ziemlich oft bei den Fällen von multiplen, allgemeinen Neuromen vorkommen, nicht zurückweisen kann. Andererseits ist es ja ganz klar, dass dies nur eine Vermuthung ist, und ich habe sie hier nur deswegen dargestellt, um gegebenen Falles künftigen Forschern Veranlassung zu eingehenden Untersuchungen zu geben.

Sei es dass nervöse Erscheinungen, ähnlich den von mir beobachteten, bei multiplen, allgemeinen Neuromen oft vorkommen, sei es dass sie bei diesen Geschwülsten eine seltene Ausnahme darstellen, so stimmen sie in der Hauptsache mit den Symptomen bei der von Dejerine geschilderten Neuritis überein; sehr wahrscheinlich sind die beiden Krankheiten von derselben Art oder wenigstens mit einander verwandt. Nur scheint die Neubildung von dem Bindegewebe der Nerven eine viel intensivere Zerstörung der Nervenfasern hervorzurufen,

wenn sie gleichförmig längs den Nerven auftritt, als wenn sie zur Bildung von multiplen Geschwülsten der Nerven führt. Denn es ist ganz klar, dass eine Muskelatrophie mit Paralyse und Sensibilitätsstörungen, die eine so hochgradige Entwickelung wie bei den von DEJERINE geschilderten Neuritis erreicht hätten, niemals der Aufmerksamkeit der Forscher entgangen wäre.

II. Pathologisch-anatomischer Teil.

Bei dem jetzt geschilderten Kranken habe ich im Sommer 1895 einen erbsengrossen, etwa elliptischen Tumor am Bauche exstirpirt. Die eine Hälfte wurde in Alkohol, die andere in Liquor Mülleri gehärtet. Von jener habe ich keine gut gelungene Präparate bekommen. Der folgenden Beschreibung liegen darum Schnitte von dem in Chromsäure gehärteten Stücke zu Grunde, und zwar wurden sowohl Längs- wie Querschnitte verfertigt. Als Farbmittel habe ich Ammoniak-Karmin, Nigrosin, Alaun-Hämatoxylin und Weigert-Pal benutzt. Die Goldmetode habe ich versucht, aber keine Färbung bekommen (das Stück war damals schon seit etwa 1 ½ Jahr in Liquor Mülleri aufbewahrt worden).

Die Mitte des Tumors ist in der Längsrichtung von einer Anzahl von markhaltigen Nervenfasern mit ganz geradem Verlauf durchzogen. Sie sind bei jeder Färbung sehr gut zu erkennen, ihre Vertheilung und Anzahl bei der Färbung nach Pal am leichtesten zu studiren. Besonders an diesen Präparaten konstatirt man, dass sie ziemlich weit aus einander gerückt sind (Fig.I). Am Querschnitte beobachtet man etwas ausserhalb der quergeschnittenen Nervenfasern einzelne Fasern, die eine im Allgemeinen nur kurze Strecke im Plane des Schnittes verlaufen und einen geschlängelten, offenbar sehr unregelmässigen Verlauf haben. Sie sind doch nur ziemlich nahe an den längs verlaufenden Nervenfasern zu finden (Fig. I *a*), und die ganze periphere Partie des Tumors sind von nach Pal gefärbten Elementen frei.

An der Oberfläche ist der Tumor eingehüllt von einer Kapsel, die von mehreren, teils feinen, teils ziemlich groben, sehr dicht gelagerten, concentrischen Bindegewebslamellen aufgebaut ist. Die meisten von ihnen haben einen queren Verlauf; zwischen ihnen giebt es doch auch mehrere längsverlaufende Bindegewebszüge. Nach innen zu gehen diese ziemlich schnell in ein lockeres, sehr zellenreiches Bindegewebe über, das den ganzen Bereich zwischen den erwähnten Lamellen und der centralen Partie mit den Nervenfasern einnimmt und demnach den grössten Teil des Tumors bildet.

In diesem Gewebe sind die Gefässe nicht zahlreich und zeigen keine besondere Abnormitäten. Das Gewebe ist zum grössten Teile von mässig groben Bindegewebszügen aufgebaut; diese verlaufen hie und da ziemlich parallel, sind doch im allgemeinen ganz regellos unter einander verflochten. Sie sind reichlich mit sehr langen, stäbchenförmigen, oft geschlängelten, an den Enden zugespitzen Kernen besetzt (Fig. V *d*).

Die Maschenräume dieses Gewebes sind überall gut entwickelt, an einigen Stellen so weit, dass in einem ganzen Gesichtsfelde (mit Obj. Hartnack 9) fast gar nichts von den groben Bindegewebszügen zu sehen ist. In diesen Maschenräumen sind die Zellen sehr zahlreich und von wechselnder Form. Es giebt eine sehr grosse Anzahl von kleinen Zellen mit ziemlich grossen Kernen; an den Karmin-Präparaten, wo der Zellkörper der am stärksten gefärbte Teil der Zelle ist, tritt das Protoplasma als ein ganz schmaler, gleichförmig rother Saum rings um den Kern hervor. In diesem beobachtet man mehrere rothgefärbte Körner von verschiedener Grösse, sonst sind sie fast ungefärbt. Dies Aussehen zeigen die Zellen am öftesten; andere sind doch etwas spindelförmig und zeigen ovale, ziemlich längliche, aber gar nicht stäbchenförmige Kerne. Unter diesen Zellen kann man einige finden, bei welchen von dem einen oder zuweilen von beiden Polen ein feiner Ausläufer ein Stück verfolgt werden kann. Die letztgenannten Zellen ähneln denjenigen, die von GOLDMANN (Taf. II fig. 1) aus einem Falle von Rankenneurome abgebildet worden sind. — Vermutlich machen die zuerst geschilderten, kleinen Zellen quergetroffene spindelförmige Zellen aus; denn bei der ganz unregelmässigen Anordnung des Gewebes ist es ja leicht zu erklären, dass die Spindelform gleichwie die Ausläufer der Zellen nur bei einer geringen Anzahl von ihnen im Gesichtsfelde sicht-

ar sind. — Sternförmige Zellen habe ich nicht mit Sicher-eit nachweisen können.

Es giebt auch ziemlich zahlreiche Zellen, doch in viel eringerer Anzahl als die spindelförmigen, bei welchen der Zell-örper eine viel grössere Ausdehnung und ganz unregelmäs-ige Form besitzt (Fig V *e*). An einigen unter diesen erkennt an an Alaun-Hämatoxylin-Präparaten eine feldförmige Ein-eilung des Zellkörpers; die Felder bleiben mit allen Färbungs-ietoden ganz ungefärbt. Diese Zellen sind den sogenannten Blasen-Zellen etwas ähnlich, die zuerst von LANGHAUS und on KOPP in den Nerven von Menschen wie von Hunden nd Affen, deren Glandula thyreoidea exstirpirt worden, be-chrieben sind, und die seitdem von WEISS und von OTT in en Nerven von Hunden, Kaninchen und Katzen und von HOWALD in denen von Menschen mit normaler Glandula thy-oidea gefunden sind. Doch waren die von mir beobachteten Zellen nicht ganz so gross, und hatten im Allgemeinen nur einen Kern.

Unter den spindelförmigen Zellen beobachtete ich einige mit zwei Kernen, die gegen einander dicht gedrückt und ab-geplattet sind, und die eine Kernteilung angeben.

Die Zellformen sind sehr gut an Pal-Präparaten, deren Differenzierung nicht ganz zum Schlusse geführt worden ist, zu studiren; ein Verhältniss das schon früher HERCZEL bei den Neuromen bemerkt hat. An diesen Präparaten sind die Kerne in den spindelförmigen Zellen im Allgemeinen fast ungefärbt; in dem Zellprotoplasma befinden sich dagegen gut gefärbte, gegen den ganz ungefärbten Hintergrund scharf her-vortretende, sehr feine Körner in reichlicher Anzahl, die bei schwächerer Vergrösserung dem Zellkörper einen grauen Farben-ton verleihen. Diese Körner bilden zuweilen einen Saum rings um die Kerne. Die langen stäbchenförmigen Kerne der gröberen Bindegewebsfasern haben dagegen das Hämatoxylin sehr gut festgehalten und treten mehrmals als stark gefärbte Partien hervor.

In den Maschenräumen des Gewebes sieht man an Kar-min- oder Nigrosin-Präparaten bei etwas stärkerer Vergrösserung ausser den Zellen ein Gerüstwerk von ganz unregelmässig unter einander verfilzten Fäden, die von etwas wechselnder Dicke, meistens doch sehr fein sind, und von denen mehrere sogar mit Apochromaten nur mit Mühe entdeckt werden. Sie

haben den Farbstoff nur wenig aufgenommen. Einzelne gröbere unter diesen Fäden können als Ausläufer der spindelförmigen Zellen erkannt werden. Die feineren stehen dagegen nirgends mit den Zellen in Verbindung, und man findet fast gar keine Uebergänge von ihnen zu den gröberen Fasern; deshalb sind sie vermutlich als durch eine postmortale Koagulation entstandene Fibrinfasern aufzufassen. Da ich keine Schnitte übrig hatte, habe ich leider keine Farbenreaktion auf Fibrin versuchen können.

Stellenweise beobachtet man sehr lange ziemlich feine Fasern, die kleine spindelförmige Anschwellungen mit ovalen Kernen besitzen; bisweilen werden bei einer Faser mehrere derartige Anschwellungen reihenweise nach einander beobachtet. Diese Bildungen entsprechen gut denjenigen, die früher zuweilen als neugebildete, aus dem Bindegewebe entwickelte, marklose Nervenfasern aufgefasst worden sind, und die z. B. bei Bruns Taf. III Fig. 8 abgebildet sind (besonders die am meisten nach rechts in der Figur gezeichneten Fasern). Eine sorgfältigere Prüfung der Präparate lässt doch ihre wahre Natur erkennen. Wenn man eine Schnittserie durchmustert, entdeckt man, dass fast alle diese langen Fasern dicht an der Peripherie des Tumors sich vorfinden. Nebenbei bemerkt man auch, dass an mehreren Schnitten an einer bestimmten Stelle eine solche Faser zu sehen ist. Da die übrigen Fibrillen sämtlich ganz unregelmässig unter einander verflochten sind, wäre es ja sehr unwahrscheinlich, dass gerade diese Fasern so oft eine so beträchtliche Strecke genau in der Schnittfläche verlaufen sollten. Bei genauerer Durchmusterung der verschiedenen Teile der Schnitte bemerkt man auch, dass die concentrischen Bindegewebelamellen, welche die äussere Grenze des Tumors bilden, ein ganz ähnliches Aussehen besitzen; doch tritt dies bei ihnen nicht so deutlich hervor, weil sie allzu dicht gelagert sind. Nach innen zu kann man verfolgen, wie diese Lamellen durch das lockere Bindegewebe etwas aus einander gedrängt werden. Bedenkt man nun, dass die genannten langen »Fasern» in mehreren Schnitten an derselben Stelle getroffen sind, so ist es ganz auffällig, dass diese »Fasern» nur Schnitte von ähnlichen Lamellen, von denen einzelne sich auch etwas tiefer im Tumor entwickelt haben und sich hierdurch als mehr isolirte Bildungen präsentiren, ausmachen. Offenbar sind also die in den spindelförmi-

en Anschwellungen gelegenen Kerne nichts anders als die in en Schnitten zufällig getroffenen Endothelzellen. In der Fiur V ist eine solche »Faser» abgebildet (*a*); ausser den spinelförmigen Anschwellungen mit Kernen (*b*) beobachtet man ier auch an einer Stelle zwei Kerne, die gerade einander egenüber gelegen sind (*c*). Es ist auffallend, dass hier eine spaltung der Lamelle begonnen hat. Zuletzt will ich nur inzufügen, dass diese »Fasern» natürlich bei der Färbung nach 'al ganz ungefärbt bleiben. (Dagegen fordern die dicht gerängten, peripher gelagerten Lamellen eine sehr intensive Differenzierung, um ganz entfärbt zu werden). Die Goldfärbung ist, wie schon hervorgehoben, nicht gelungen.

Die markhaltigen Nervenfasern welche die centralen Partien des Tumors darstellen, sind in einem ziemlich derben Bindegewebe eingebettet. Dies Bindegewebe ist, wie man besonders gut an den nach Pal gefärbten Längsschnitten erkennen kann, von ganz regelmässig längsverlaufenden, dicht gelagerten Bindegewebsfasern aufgebaut. An den mit Karmin gefärbten Querschnitten bemerkt man doch zwischen den Nerven- und Bindegewebsfasern mehrere Zellen mit grossen Kernen, bei welchen das Protoplasma nur einen Saum um den Kern bildet, und die dasselbe Aussehen wie die vorher geschilderten Zellen im lockeren Bindegewebe zeigen. An den mit Alaun-Hämatoxylin gefärbten Längsschnitten erkennt man, dass die Mehrzahl von den Kernen dieser Zellen oval, auch ziemlich länglich, sind; es sind also spindelförmige Bindegewebszellen. An einigen Stellen bekommt man den Eindruck, dass die Nervenfasern wie von einer Scheide von dicht umher gelagerten Bindegewebsfasern umgeben sind, im Allgemeinen ist doch die gegenseitige Anordnung der Nerven- und Bindegewebsfasern ganz unregelmässig.

Die markhaltigen Nervenfasern erscheinen bei der ersten Betrachtung an den Querschnitten ganz normal gefärbt (Fig. I). Die genauere Betrachtung der Längsschnitte bei stärkerer Vergrösserung giebt doch andere Aufschlüsse. In Fig. II 1—7) sind mehrere von den hierbei erhaltenen Bildern (aus verschiedenen Schnitten) zusammengestellt. Die Abweichung von den normalen Verhältnissen ist auffallend; man könnte sogar glauben, dass es sich um eine Färbung der Axencylindern handelte. Man sieht nähmlich an mehreren Nervenfasern einen deutlich abgegrenzten, centralen Strang von etwa gleichförmiger Dicke, der ganz schwarz gefärbt ist und an einigen Stellen

sich eine ziemlich lange Strecke weit verfolgen lässt (*a*); an beiden Seiten von diesem Strange findet sich ein bald fast ungefärbter, nur etwas lichtgelber, bald mehr dunkler Raum, der nach aussen durch einen gut markirten, schmalen, dunklen Saum abgegrenzt ist. Der Diameter dieser ganzen Bildung entspricht genau dem Durchmesser der Nervenfasern an den mit Karmin tingirten Querschnitten, gleichwie etwa normalen Nervenfasern. An mehreren Stellen bemerkt man in dem wenig gefärbten, seitwärts des centralen Stranges gelegenen Bezirke Myelinkörner von verschiedener Grösse und wechselnder Anordnung (*b*). Diese Körner findet man oft auch in Nervenfasern, wo kein centraler, schwarzer Strang sich befindet, sondern der centrale Teil ungefärbt ist. An anderen Stellen ist dagegen die Nervenfaser in ihrer ganzen Breite tief schwarz gefärbt; dies ist aber nur auf kürzeren Strecken der Fall. Vielleicht möchte man diese Bilder durch eine Unregelmässigkeit bei der Färbung oder der Differenzierung erklären wollen; ich habe doch an den Schnitten aus dem Ende des Tumors, die zu gleicher Zeit gefärbt worden sind, das unveränderte Bündel von Nervenfasern vor seinem Eintreten in den Geschwulst beobachten können und an mehreren Präparaten dies Bündel auch in Längsschnitt erhalten Bei Vergleichung konstatirt man, dass diese Nervenfasern in den Längsschnitten zwar nicht ein ganz regelmässiges Bild geben; so zeigen mehrere Fasern varicöse Anschwellungen, hie und da ist das Mark in Myelinkörner aufgelöst. Nirgends ist aber bei ihnen der centrale, gut abgegrenzte, schwarze Strang mit den wenig gefärbten Räumen an beiden Seiten gut entwickelt, wie es bei einer grossen Anzahl von den Nervenfasern im Tumor der Fall ist.

Bei genauerer Betrachtung mit stärkerer Vergrösserung von den nach Pal gefärbten Querschnitten der Nervenfasern im Centrum des Tumors kann man auch hier an einigen Fasern die überwiegende Färbung ihrer centralen Partien erkennen; doch tritt diese Veränderung hier gar nicht so deutlich wie an den Längsschnitten hervor. An den mit Karmin gefärbten Präparaten bieten diese Nervenfasern dagegen fast keine Abweichungen von normalen Verhältnissen dar (Fig. IV). Die Axencylinder sind schön gefärbt; die Markscheiden von normaler Breite, doch nicht ganz ungefärbt wie an normalen Nervenfasern, sondern von einer leicht gelbrothen Farbe. Bei einigen Fasern kann auch eine leichte Abweichung an den Axen-

cylindern und Markscheiden von der normalen, kreisrunden Form bemerkt werden.

Schon vorher habe ich erwähnt, dass es etwas aussen von den centralen, längsverlaufenden Nervenfasern einige unregelmässig geschlängelt verlaufende giebt (Fig. I *a*). Diese sind alle ziemlich dünn, die meisten doch gut gefärbt, aber von unregelmässiger Form, zeigen hie und da spindelförmige Anschwellungen, daneben auch sehr dünne, wie auch fast ungefärbte Partien. In Bezug auf diese kann ich GOLDMANN, der sie als eine Folge der Schlängelung der Nervenfasern in eine gegen den Plan des Schnittes senkrechte Richtung erklärt, nur ganz zustimmen. Den eigenthümlichen centralen Strang der Nervenfasern habe ich bei diesen niemals gesehen. Einzelne zeigen doch an den Pal-Präparaten eine, wie es mir scheint, noch tiefere Veränderung; die Markscheiden sind fast gänzlich ungefärbt, nur von einer lichtgelben Farbe, ihre Konturen doch deutlich hervortretend; sie enthalten einige kleine, ganz schwarze, gut abgegrenzte Myelinkörner. Eine solche Faser ist in Fig. III abgebildet. An anderen Fasern sind diese Körner ziemlich gut gefärbten Markscheiden angelagert.

Dieser Tumor ist also von einem kleinen, nur aus einem Bündel zusammengesetzten Nerven entwickelt; er ist überwiegend von bald dichterem, bald lockerem Bindegewebe aufgebaut; der grösste Teil ist vom Perineurium entwickelt, aber auch das Endoneurium ist viel vermehrt. Eine Andeutung von Bildungen, die als marklose Nervenfasern aufgefasst werden könnten, habe ich gar nicht gefunden.

Nach der älteren Auffassung werden die Geschwülste der peripheren Nerven im Allgemeinen zu den fibrösen Tumoren gerechnet. Die hiervon abweichende Ansicht, dass diese Tumoren zum grössten Teile von neugebildeten, aus dem Bindegewebe hervorgehenden Nervenfasern und besonders marklosen Nervenfasern gebildet werden, ist zuerst von VIRCHOW vertreten worden. Diese Ansicht ist seitdem viele Jahre hindurch von einer grossen Anzahl der Verfasser, die sich mit dieser Fragen beschäftigt haben, aufgenommen worden. In den letzten Jahren ist sie zwar ein Paar Mal zurückgewiesen worden; sie wird aber zuweilen noch heute vertheidigt. Ich habe dafür geglaubt, es wäre nicht ganz unberechtigt, die Litteratur zu durchmustern, um die Stichhaltigkeit der für die VIRCHOW'sche Ansicht angeführten Gründe zu untersuchen.

Die von VIRCHOW gelieferten Beweise für die nervöse Natur der in diesen Geschwülsten vorkommenden Fasern gründen sich ausschliesslich auf ihr morphologisches Verhalten; er giebt an, dass die Bündeln von diesen Fasern, »sich durch den Reichthum und die Regelmässigkeit der länglich-ovalen, schmalen Kerne vor allen Bindegewebsbündeln auszeichnen», und dass »die Kerne nicht bloss in Zellen, sondern in Fasern liegen, welche doppelte Kontouren haben und sich auf lange Erstreckungen verfolgen lassen» und deren Querschnitt rund oder wenigstens rundlich ist.

Ganz ähnliche Bildungen sind von HELLER in zwei Fällen von multiplen Neuromen (nicht in den Tumoren selbst, sondern in den Nerven) und von KRAUSE in drei Fällen von primären Sarcomen der Nerven beschrieben worden; diese Verfasser haben unter Hinweisung zu der von VIRCHOW gelieferten Deutung sie als neugebildete, marklose Nervenfasern aufgefasst. Ähnliche Angaben sind angeblich auch von WEGNER und KOSINSKY gemacht worden; ich habe aber diese Arbeiten im Original nicht gesehen.

BRUNS fand in einem Rankenneurome zahlreiche Spindelzellen, die an beiden Polen mit feinen Fäden fortsetzten und oft mit diesen Fortsätzen in einander übergingen, so dass eine Verbindung mehrerer in einer Reihe liegenden Zellen hergestellt wurde; hierin fand BRUNS den Beweis für eine Neubildung von marklosen Nervenfasern aus Bindegewebezellen. Er giebt doch auch an, dass »während die isolirten Spindelzellen ziemlich regellos zertreut lagen, waren die durch längere Verbindungsfäden an einander gereihten Zellen meist parallel in der Längsrichtung geordnet und häufig zu langen dichten Zügen regelmässig vereinigt». Da die Untersuchung nur an Schnitten und nicht an Zerzupfungspräparaten vorgenommen war, und da die von BRUNS gelieferten Zeichnungen den von mir geschilderten und als quergeschnittenen Bindegewebslamellen gedeuteten »Fasern» gut entsprechen, kann ich nicht den Verdacht unterdrücken, dass die von BRUNS beobachteten, von einer Reihe von Zellen gebildeten »Fasern» auch Schnitte von solchen Bindegewebslamellen darstellten. (In Bezug auf die spätere Untersuchung von BRUNS, vergl. unten).

In einem Falle von Rankenneurom beschreibt CZERNY eine grosse Anzahl von sehr langen, spindelförmigen Elementen mit langen, stäbchenförmigen Kernen, die oft völlig ge-

schlängert sind. CZERNY spricht als seine Auffassung aus, dass die Zellen wie die Kerne zu lang sind, um als die Spindelzellen eines Sarcomes, zu schmal, um als Muskelzellen erklärt werden zu können; er deutet sie deshalb als junge Nervenfasernzellen. (In Bezug auf die von mir in einem Falle von multiplen Neuromen beobachteten, völlig entsprechenden Bildungen, siehe unten).

In einer sehr eingehenden, nachher noch citirten Arbeit hat WINIWARTER einen Fall von Rankenneurom beschrieben, wo er eine Neubildung von marklosen Nervenfasern gefunden zu haben glaubt; er beobachtete nähmlich Züge von blassen, bandartigen, leicht streifigen, vollständig gestreckt verlaufenden Gebilden, die sehr grosse, lange, stark granulirte Kerne besassen. Der Verfasser giebt doch zu, dass die angeführte, morphologische Uebereinstimmung dieser Bildungen mit Nervenfasern nicht ganz einwurfsfreie Gründe für ihre nervöse Natur ausmachen; auch räumt er ein, dass zwischen diesen Bildungen und den Bindegewebezellen sich alle Uebergangsformen vorfinden. Ich will nur zufügen, dass WINIWARTER ausdrücklich angiebt, dass die Kerne dieser Fasern in ihrem Centrum, nicht an ihrer Seite lagen.

SOYKA hat die bei zwei Fällen von multiplen Neuromen sich vorfindenden Fasern als Nervenfasern aufgefasst, weil die Kerne in Fasern enthalten waren, und diese parallel an einander lagen und ganz eigenthümliche Bündel bildeten, welche sich durch den Reichtum und die Regelmässigkeit der länglich-ovalen, schmalen Kerne auszeichneten. Diese Fasern stellten äusserst zarte, blasse, etwas glänzende Gebilde dar; auch ihre Entwickelung aus Spindelzellen glaubt SOYKA gesehen zu haben.

Aus einem Neurom der Nebennieren, das auch als ein gangliöses aufgefasst wurde, hat WEICHSELBAUM zahlreiche, marklose Nervenfasern beschrieben. Er erkennt sie als solche, weil sie unter sich parallel verlaufen und nicht so wellig gebogen wie Bindegewebsfibrillen, sondern mehr gestreckt sind; ferner besitzen sie zahlreiche, in regelmässigen Abständen liegende, spindelförmige, nicht auffallend schmale, dafür aber sehr lange Kerne. Dieselben Bilder sind an Zerzupfungspräparaten erhalten.

GOTTSACKER hat mehrere Amputationsneurome untersucht. In allen diesen fand er schmale, homogene Fasern mit scharfen

Kontouren, welche in ziemlich regelmässige Abständen intensiv gefärbte, längs-ovale, fein-granulirte Kerne enthielten; sie lagen bündelweise zusammen und waren von einer gemeinsamen Hülle umgeben. GOTTSACKER schrieb diesen Fasern nervöse Natur zu.

Bei Untersuchung eines plexiformen Neuromes haben LACROIX und BONAUD nur sehr spärliche, markhaltige Nervenfasern gefunden, durch Zerzupfung aber isolirte Fasern bekommen, die als marklose Nervenfasern aufgefasst wurden.[1]) Ihre Kerne waren länglich-oval, nicht stäbchenförmig; sie waren in den Fasern nicht mit gleichmässigen Abständen verteilt, sondern bald lagen zwei oder drei an einander sehr nahe, bald gab es zwichen ihnen längere Abstände. Die in dieser Arbeit mitgeteilten Abbildungen lassen keinen Zweifel darüber bestehen, dass diese Fasern nicht das Aussehen von REMAK'schen Fasern, sondern von Bindegewebsfasern hatten.

VESTBERG hat ein plexiformes Neurom beschrieben, wo markhaltige Nervenfasern gar nicht vorhanden waren, dagegen ein grosser Teil von Strängen mit fibrillärem Bau als marklose Nervenfasern aufgefasst wurden. Als Grund für diese Annahme führt der Verfasser an, das die fraglichen Fasern eines ganzen Bündels einen parallen Verlauf und eine gleichförmige Dicke besassen, ohne dass zwischen ihnen ein Austausch von Fibrillen stattfand, ferner dass sie an regelmässigen Abständen längliche Kerne besassen.

Einen direkten Zusammenhang zwischen den angenommenen neugebildeten marklosen Nervenfasern und markhaltigen Nervenfasern hat kein Forscher beobachtet, und mehrere von den oben erwähnten Verfassern geben an, einen solchen Zusammenhang vergebens nachgesucht zu haben. Die einzige Ausnahme in dieser Hinsicht bildet — so viel ich aus der einschlägigen Litteratur habe finden können — KLEBS, der in seinem Lehrbuche der allgemeinen Pathologie einen Fall von multiplen Neuromen mitgeteilt hat. Aus der Beschreibung, sowie aus den Zeichnungen dieses Forschers soll hervorgehen, dass markhaltige Nervenfasern sich in ein ganzes Bündel von marklosen Fibrillen auflösen. Etwa dieselben Bilder, wie sie KLEBS

[1]) Diese Verfasser haben nicht die WEIGERT'sche Färbungsmetode angewendet, was ich besonders bemerke, da BERG angegeben hat, dass ihre Untersuchung mittelst der in der späteren Zeit verbesserten Färbungsmetoden ausgeführt sei.

hierüber geliefert hat, und die von mit Osmium gefärbten Präparaten herrühren, habe ich in meinem Falle (obgleich an nach Pal gefärbten Längsschnitten) oft gesehen. Bei der Deutung von diesen Bildern ist doch KLEBS gewiss im Irrthum; sie sind nämlich dadurch zu erklären, dass der Schnitt die Nervenfasern etwas schräg getroffen hat, so dass die mit diesen ganz parallelen, dicht gelagerten Bindegewebsfibrillen, die in reichlicher Menge den Nervenfasern rings umgeben, an ihrem Ende hervortreten und bei einer oberflächlicher Betrachtung sich vielleicht als eine Fortsetzung von den Nervenfasern präsentieren können. Wenn Nervenfasern, wie es in Neuromen am öftesten vorkommt, in einem solchen Bindegewebe eingebettet sind, wird man sehr wahrscheinlich diese Bilder an nach Pal gefärbten Längsschnitten immer bekommen.

Aus der Beschreibung von KLEBS will ich sonst nur hervorheben, dass er an Querschnitten von seinen als marklose Nervenfasern aufgefassten Bildungen die Kerne in den Centra der Fasern gefunden hat! Aus dieser Thatsache wie aus den gelieferten Zeichnungen ist es ersichtlich, dass diese Bildungen quergetroffene, spindelförmige Bindegewebszellen dargestellt haben.

In der Litteratur giebt es jetzt eine noch grössere Anzahl von Beobachtungen, wo die Verfasser keine Gründe, eine Neubildung von marklosen Nervenfasern anzunehmen, gefunden haben, nähmlich: GENERSICH: ein Fall von multiplen Neuromen; SIEMENS: ein Fall von multiplen Geschwülsten der feineren Hautnerven, vorwiegend am Rumpf und der Nerven des Mesenterium; MARCHAND: zwei Fälle von plexiformen Neuromen; WALDENSTRÖM: ein Stammneurom des N. ischiadicus; PRUDDEN: ein Fall von multiplen Neuromen; VON RECKLINGHAUSEN: zwei Fälle von multiplen Neuromen, mit multiplen Hautfibromen kombinirt; KYRIELEIS: ein Fall von multiplen Neuromen;[1]) LAHMANN: d:o; HÜRTHLE: d:o; KRIEGE: ein Fall von multipten Fibromen der Haut und der Nerven; PAYNE: ein plexiformes Neurom; WESTPHALEN: zwei Fälle von multiplen Fibromen der Haut und Nerven; HERCZEL: ein plexifor-

[1]) KYRIELEIS hat zwar mit Goldchlorid und ameisensaurem Alcohol Nervenfasern in den Tumoren nachgewiesen, eine Neubildung von ihnen, wie KRIEGE es anzunehmen scheint, doch nicht angegeben.

formes Neurom; BRUNS: zwei Fälle von Rankenneuromen; GARRÉ: ein Fall von multiplen Tumoren der Haut und der Nerven; GOLDMANN: ein Rankenneurom; FINOTTI: mehrere Fälle von Stammneuromen und plexiformen Neuromen.

KEY hat eine eingehende Untersuchung von einem sehr interessanten Falle von wahrem, markhaltigem Neurome in N. acusticus mit zahlreichen Metastasen im Arachnoidalraume mitgeteilt; hier weist er mit aller Bestimmheit ab, dass das Bindegewebe sich an der Neubildung von Nervenfasern beteiligen sollte.

Unter den hier aufgezählten Verfassern will ich besonders BRUNS hervorheben, der bei einer älteren Untersuchung eine Neubildung von marklosen Nervenfasern angenommen, in einer späteren Arbeit aber ausdrücklich angegeben hat, dass eine solche Neubildung mit Hilfe der neuen Färbemetoden nicht nachgewiesen werden konnte.

Der leider allzu früh verstorbene Schwede WALDENSTRÖM hat schon 1877 in klarer Weise die Gründe dargestellt, die dafür sprechen, dass diese Geschwülste nicht aus marklosen Nervenfasern bestehen: sie haben das macroscopische Aussehen der Bindegewebstumoren; der Zusammenhang zwischen den fraglichen Fasern und markhaltigen Nervenfasern ist niemals beobachtet worden (vergl. hieroben die Angabe von KLEBS); es giebt keine chemische Reagentien, durch welche eine Uebereinstimmung dieser Fasern mit Nervenfasern oder eine Verschiedenheit zwischen ihnen und Bindegewebsfibrillen nachgewiesen werden kann.

Hieran will ich folgende Ergänzungen fügen. Keiner von den Verfassern, die eine Neubildung von marklosen Nervenfasern annehmen, hat bei den Fasern eine SCHWANN'sche Scheide beobachtet; wir wissen doch, dass die normalen marklosen Nervenfasern — mit Ausnahme ihrer peripheren Endigungen — eine solche besitzen. Zwei Verfasser (WINIWARTER, KLEBS) liefern einen noch bestimmteren Beweis, dass die von ihnen beschriebenen Bildungen nicht marklose Nervenfasern, sondern Bindegewebs-Spindelzellen ausmachen, da sie angeben, dass die Kerne sich im Centrum der Fasern vorfanden; denn die Kerne der REMAK'schen Fasern liegen nicht im Centrum, d. h. im Axencylinder, sondern an der Seite der Faser, in der SCHWAN'schen Scheide. Andererseits beobachtete PRUDDEN schmale Fasern mit ovalen Kernen in regelmässigen Abstän-

den an ihren Seiten, die marklosen Nervenfasern sehr ähnlich waren; er hat sie aber als Bindegewebsfibrillen ausgefasst, weil er an Zerzupfungspräparaten einige Male die Kerne von einem Zellkörper umgegeben (also eine Endothelzelle) gefunden hat. In Bezug auf die morphologischen Verhältnisse will ich noch bemerken, dass wenn CZERNY lange, stäbchenförmige, oft geschlängelte Kerne, SOYKA schmale und WEICHSELBAUM sehr lange Kerne an ihren angenommenen marklosen Nervenfasern beschreiben, dies nicht den oval-länglichen Kernen der REMAK'schen Fasern entspricht.

Wenn wir also finden, dass die morphologischen Verhältnisse dieser als marklose Nervenfasern gedeuteten Bildungen in mehreren och wichtigen Hinsichten vom Verhalten der Nervenfasern abweichen, scheint es mir andererseits unzweifelhaft, dass wir gar nicht berechtigt sind, die Deutung dieser Bildungen als Bindegewebsfasern auf Grund ihrer morphologischen Verhältnisse abzuweisen. Andere Gründe, die für ihre Qualität von Nervenfasern sprechen, giebt es aber nicht. Die Färbung mit Goldchlorid sollte ja doch eine specifische Reaktion auf die Axencylinder darstellen. Auf die Frage von dem Werte dieser übrigens sehr schwierigen und capriciösen Metode will ich hier nicht näher eingehen; so viel ich in der Litteratur habe finden können, ist KLEBS nämlich der einzige Verfasser, welcher mit dieser Metode Bilder bekommen hat, die als eine Neubildung von Fasern zu deuten waren. Aber es scheint mir nicht zulässig, auf diese ganz vereinzelten Beobachtungen allzu grosses Gewicht zu legen.

Zuletzt will ich betonen, was ja sogleich dem heutigen Leser auffällt, dass nämlich diese Annahme von einer Neubildung der Nervenfasern aus Bindegewebe der jetzt die ganze Neurologie beherrschenden Neuronlehre, dass die Axencylinder einen integrirenden Bestandteil der Nervenzellen m. a. W. der Ganglienzellen ausmachen, ganz und gar widerspricht. Deshalb müssen wir die VIRCHOW'sche Ansicht mit Bestimmtheit abweisen.

Wir kehren jetzt zu dem von mir beobachteten Falle zurück und haben die Frage vom Verhalten der Nervenfasern zu beachten. Die Mehrzahl der Nervenfasern haben ihren geraden Verlauf ganz bewährt, wie man besonders bei kleineren Neuromen vielmals beobachtet hat; die äussersten Nervenfasern sind dagegen durch die Geschwulstbildung in Unordnung ge-

bracht. Ihr geschlängelter Verlauf kann durch einen Längenzuwachs, der bei diesen Geschwülsten von KRIEGE, HERCZEL, FINOTTI, WESTPHALEN und GOLDMANN beobachtet ist, hervorgerufen sein; er kann aber auch dadurch erklärt werden, dass die Nervenfasern geborsten sind, so dass sie sich nicht durch den ganzen Tumor erstrecken.

Aus der vorhergelieferten Beschreibung von den nach Pal gefärbten Längsschnitten geht es hervor, dass es eine Veränderung der regelmässig verlaufenden Nervenfasern giebt, die darin besteht, dass die dem Axelcylinder am nächsten liegende Schicht der Markscheide die am stärksten gefärbte oder fast allein färbbare ist. Da sich aber keine Kernvermehrung in der SCHWANN'schen Scheide vorfindet, die Axencylinder sich überall mit Karmin gut färben lassen und das Volum, gleichwie der Verlauf der Fasern keine Abweichung zeigt, scheint es mir sehr wahrscheinlich, dass die Veränderung, von welcher Natur sie auch sonst sein mag, keine vitale ist. Vermutlich ist sie nicht als eine Degeneration, vielleicht eher als eine durch die Geschwulstbildung hervorgerufene Ernährungsstörung zu bezeichnen.

Eine ziemlich ähnliche Beobachtung ist von HERCZEL gemacht worden; er giebt nämlich an, dass an WEIGERT'schen Präparaten die Rinde des Axencylinders (hiermit versteht H. offenbar die innerste Schicht der Markscheide, da er an anderem Orte ausdrücklich angiebt, dass an Querschnitten die Axencylinder ganz ungefärbt waren) sich am stärksten färbte, so dass sie einen schwarzen Strang darstellte, von dem mehr oder weniger regelmässige Ausläufer zum äusseren Neurilemm hinzogen. Diese Veränderung fasst HERCZEL als eine Form von Degeneration der Nervenfasern auf.

Eine etwas gleichartige Veränderung der Nervenfasern ist seit einigen Jahren von SCHUSTER mitgeteilt worden; er hat nämlich bei einem Falle von multiplen Neurofibromen an den Nerven eine »hyaline Degeneration der Nervenfasern» beschrieben. Das Bindegewebe wie die Gefässe waren hyalin degenerirt; an zahlreichen Nervenfasern erschienen die SCHWANN'schen Scheiden gequollen, mit buckligen Erhabenheiten besetzt, im Ganzen stark aufgebläht von unregelmässigen, homogenen, durchsichtigen Ballen von starken Lichtbrechungsvermögen ausgefüllt. In den Zwischenräumen dieser Ballen lag gequollenes, umgewandeltes Nervenmark von unregelmässiger Form. Daneben

Nervenfasern mit dünnsten Markscheiden. Wie man sieht, ist diese Veränderung in mehreren Hinsichten der von mir geschilderten verschieden, besonders durch die in meinem Falle constant fehlende Dickenvergrösserung der Nervenfasern; auch bemerkt SCHUSTER, dass das Mark mit Osmiumsäure bräunlich oder grünlich-schwarz, anstatt dunkelschwarz, gefärbt war, während ich mit der Pal'schen Metode die normale, rein schwarze Färbung bekommen habe. Da hier wie in meinem Falle die SCHWANN'sche Scheide keine Kernvermehrung zeigt, und die Axencylinder an allen Nervenfasern sich mit Karmin gut färben lassen, ist auch diese Veränderung vermutlich nicht von vitaler Art. SCHUSTER beschreibt an den mit Karmin gefärbten Querschnitten auch nackte Axencylinder; diese Deutung von den Bildern ist doch willkürlich, da sich auf diesen Präparaten nackte Axencylinder von Bindegewebsfibrillen nicht unterscheiden lassen.

In meinem Falle zeigen einige von den ausserhalb der geraden Nervenfasern gelegene, unregelmässig geschlängelt verlaufende Nervenfasern eine vorher erwähnte Veränderung, die ich als eine hochgradige Degeneration aufgefasst habe. Ich nehme es deshalb als wahrscheinlich an, dass die Nervenfasern in dem von mir untersuchten Geschwulste einer sehr langsamen Zerstörung, die mit ihrer Abweichung vom normalen Verlaufe beginnt, unterworfen sind.

Wenn man die Litteratur durchmustert, findet man mehrere Beobachtungen, in denen es angegeben wird, das die Nervenfasern gar keine Veränderungen gezeigt haben (GENERSICH, SIEMENS, LAUNOIS et VARIOT, KYRIELEIS, KRIEGE, WESTPHALEN, GOLDMANN). Unter diesen Verfassern haben LAUNOIS und VARIOT eine Abnahme in der Zahl der Nervenfasern angenommen, GENERSICH dagegen durch Rechnung der Fasern bei ihrem Eintreten in den Tumor und innerhalb des Tumors nachgewiesen, dass ihre Anzahl sich nicht vermindert. Eine Reduktion in der Anzahl der in die Geschwülste eintretenden Nervenfasern ist von MARCHAND und BRUNS[1]) angenommen, von TACACS durch Rechnung festgestellt; die beiden letztge-

[1]) Ich sehe hier von den im ersten von BRUNS mitgeteilten Falle gefundenen Veränderungen der Nervenfasern gänzlich ab, weil die Präparate aus im Alkohol gehärteten Stücken angefertigt waren und also nicht als in Bezug auf das Verhalten der Nervenfasern zuverlässig angesehen werden können.

nannten Verfasser haben auch eine Verminderung des Volumen der Fasern, aber keine eigentliche Degenerationsbilder beobachtet. — RECKLINGHAUSEN hat bei der ersten in seiner bekannten Arbeit mitgeteilten Beobachtung keine Degeneration der Nervenfasern gefunden, nur waren einzelne Fasern verschmälert. Die Nervenfasern der Hautfibrome zeigten in dem erwähnten Falle keine Veränderungen; RECKLINGHAUSEN glaubte doch annehmen zu können, dass ein Schwund von Nervenfasern hier stattgefunden hatte, und in seinem zweiten Falle von multiplen Hautfibromen hat er mit grösserer Sicherheit nachgewiesen, dass die Nervenfasern in den derberen Teilen der Tumoren mit der Zeit vollständig verloren gehen. — Bei seiner Untersuchung von mehreren Fällen hat FINOTTI niemals eine Verödung, höchtens eine leichte Druckatrophie in sehr dicken, harten, plexiformen Neuromen beobachtet. — TIETZE hat »zahlreiche bindegewebig degenerirte Nervenfasern gefunden»; was der Verfasser mit diesem Ausdrucke sagen will, geht aus der Beschreibung nicht hervor; er giebt doch an, dass einige Nervenfasern dünn waren. — PAYNE hat »keine Bilder von Neubildung der Nervenfasern, sondern, wenn etwas, eher von Zerstörung ihrer Strukture» gefunden. — Eine Vermehrung des Volumens der Nervenfasern haben PRUDDEN und SOYKA beobachtet; der letztgenannte Verfasser giebt an, dass diese Dickenzunahme sämmtlicher Bestandteile der Fasern, Axencylinder, Markscheide und SCHWANN'sche Scheide betroffen hatte. PRUDDEN hat daneben auch zu ihrem Diameter verminderte Nervenfasern gefunden. — Nervenfasern mit mehr weniger atrophische Markscheiden, wie auch feinste Axencylinder ohne Markscheiden sind von HÜRTHLE beschrieben worden. — Atrophie und Degeneration der Nervenfasern hat JORDAN in einem Falle von Elephantiasis congenit. gefunden.

Eine Degeneration der Nervenfasern nimmt auch KRAUSE an: »sie werden im ganzen etwas dicker, sehen aufgequollen und glänzend aus, dabei nehmen sie oft eine unregelmässig begrenzte Gestalt an. Die Markscheide geht zu Grunde, und die ganze Primitivfaser besteht aus dem stark aufgequollenen und verdickten Axencylinder». Deshalb giebt die WEIGERT'sche Metode keine Färbung mehr; Karmin färbt den ganzen Querschnitt roth. Was diesen Punkt betrifft, kann ich nur GOLDMANN ganz zustimmen, wenn er hervorhebt, dass diese Deutung des Befundes von KRAUSE eine willkürliche ist, und dass »es sich ja mit ebenso-

el Recht und grösser Wahrscheinlichkeit behaupten liesse, ass der mit Karmin gefärbte Querschnitt die verdickte SCHWANN'-he und Fibrillenscheide darstellte».

HERCZEL hat stark atrophische Nervenfasern, die in manchen Bezirken in kleinen Inseln von hyaliner Substanz eingebettet waren, nachgewiesen. An einem Tumor hat er an quer angelegten Schnitten einen allmählichen Schwund der Nervenfasern beobachtet; in zu- und abführenden Nervenstämmchen waren sie aber in etwa derselben Anzahl zu finden. Nach der jetzt herrschenden Auffassung vom Bau des Nervensystems ist der Axencylinder ein integrirender Bestandteil der Ganglienzelle und nach einer Unterbrechung an einem Punkte seiner Bahn kann ein peripherer Teil nicht mehr fortbestehen. Demnach müssen wir die erwähnte Beobachtung in der Weise erklären, dass im Zentrum des Tumors nur die Markscheiden zerstört waren, aber dass dabei die nackten Axencylinder ununterbrochen durch den Geschwulst verliefen, obgleich sie an den nach WEIGERT gefärbten Präparaten nicht zu sehen waren.

GARRÉ hat den vollständigen Untergang der am Ende des Tumors eintretenden Nervenfasern beobachtet; die Geschwülste hatten eine Sarcomumwandlung erfahren.

Auch im von WINIWARTER geschilderten Falle zeigten die Nervenfasern einen weit vorgeschrittenen Degenerationsprocess, so dass intakte Fasern auffallend selten waren. Die Degeneration der Markscheiden wurde durch eine Zunahme ihres Volumen eingeleitet. Ferner hat WINIWARTER verschiedene Bilder von ihrem Zerfalle, wie ihre Verteilung in Kugeln von unregelmässiger Gestalt, Vacuolenbildungen oder Myelintropfen beobachtet; zu gleicher Zeit war eine starke Wucherung der Kerne der SCHWANN'schen Scheide eingetreten. Eine Umwandlung in Sarcom wurde auch in diesem Falle beobachtet.

Es geht aus diesen Auseinandersetzungen hervor, dass die Nervenfasern bei den Neuromen bald gar keine Veränderungen zeigen, bald eine vermuthlich durch den Druck des neugebildeten Bindegewebes hervorgerufene, sehr langsam eintretende Verminderung ihres Volumen oder Atrophie, die oft von einer Reduktion ihrer Anzahl gefolgt wird. Die schneller sich entwickelnde und stärker hervortretende Degeneration der Nervenfasern ist, wie es scheint, immer von einer Umwandlung der Geschwülste in Sarcom bedingt. Also: *gar*

keine oder eine sehr langsame Zerstörung ist in Bezug auf die Nervenfasern die Folge der benignen Neurombildung.

Wir kehren jetzt zu der Frage betreffs der Neubildung von Nervenfasern zurück; ich habe schon vorher zu zeigen versucht, dass eine Neubildung von marklosen Nervenfasern aus dem Bindegewebe niemals erwiesen worden ist; aber die Frage, ob markhaltige Nervenfasern neugebildet werden, ist noch zu beantworten. Die Bilder aus dem von mir vorher geschilderten Falle sprechen gar nicht für eine solche Neubildung.

Eine andere in dieser Hinsicht beachtenswerte Beobachtung habe ich doch gemacht und will den Fall hier mitteilen.

K. J. Dienstmädchen, 37 Jahre. $^{9}/_{4}$ 1877 in die hiesige chirurgische Klinik (Prof. C. J. Ask) aufgenommen.

Sie hatte am rechten Oberschenkel einen Tumor von Kinderkopfgrösse und von ziemlich weicher Consistenz; er war als Sarcom aufgefasst worden. Am linken Oberschenkel befand sich ein Tumor von Walnussgrösse, der als Neurom des N. cruralis diagnosticirt wurde. Er wurde exstirpirt. Nähere klinische Angaben fehlen. Die Kranke starb an Marasmus $^{21}/_{5}$ 1877.

Aus dem Sectionsbericht will ich nur folgendes anführen. Die Leiche sehr stark abgemagert; die Hautfarbe blass, fahl gelbgrau. Der Bauch im höchsten Maasse eingesenkt.

An der vorderen inneren Seite des rechten Oberschenkels beobachtet man eine schwach gewölbte Geschwulst, etwa von der Grösse eines Kindeskopfes; die Haut ist an dieser Stelle dunkler gefärbt und etwas rauh. Bei Betastung fühlt sich die Geschwulst sehr weich, fast fluctuirend an; unmittelbar unter der Haut eine sehr grosse, zusammenhängende, gegen die Umgebung sich deutlich abgrenzende, teilweise zerfliessende Geschwulstmasse von rothbrauner Farbe und mit gelblich-flammigen Stricken, die scheinbar eine Lobulirung darstellen. Einige Partien der Geschwulst haben eine recht deutlich hämorrhagische Beschaffenheit und sind zuweilen in cystoide, unregelmässige Räume aufgelöst. Die Geschwulst steht nicht mit os femor. in Verbindung. Demnach wurde die klinische Diagnose auf Sarcom bestätigt.

Der Magen ziemlich weit. Pylorus etwas verengt, von der Weite eines kleinen Fingers, was als eine einfache Muskelhypertrophie aufgefasst wurde; die Schleimhaut ohne Veränderung.

Im Colon ascendens sind mehrere flache, offenbar in Heilung begriffene Schleimhautgeschwüre, etwa von 1,5 Cm. im Durchmesser, angetroffen.

Stark hervortretende Anämie in allen inneren Organen; sonst ist nichts zu bemerken, abgesehen von den allgemein verbreiteten Tumoren.

Sowohl an cranialen (N. facialis und trigeminus), wie spinalen und sympatischen Nerven befinden sich zahllose Geschwulstbildungen von wechselnder Grösse; im allgemeinen sind sie klein wie Erbsen oder Hanfsamen, bisweilen sogar noch kleiner; einzelne von der Grösse einer Hasselnuss oder etwas grösser. Im Bauche geben die zahlreichen, weissen und festen Geschwülste zuerst den Eindruck von allgemeinen, festen Lümphdrüsen, sie erweisen sich aber später als den Nerven angehörig. An den Nerven innerhalb des Craniums können keine Veränderungen nachgewiesen werden. An den spinalen Nerven wird die Verdickung und Geschwulstbildung unmittelbar bei ihrem Austreten aus Foram. intervert. beobachtet. Ihr Verhalten innerhalb des Wirbelkanales wurde nicht untersucht. — Während des Lebens der Kranken hatte man von allen diesen Tumoren keine Ahnung; wahrscheinlich hatten sie gar keine Beschwerden hervorgerufen.

Eine grosse Anzahl von den Geschwülsten sind im hiesigen pathologisch-anatomischen Museum aufbewahrt, dessen Chef, Hr Prof. Odenius, sie mit grösster Liebenswürdigkeit zu meiner Verfügung gestellt hat, wofür ich ihm hier meinen aufrichtigen Dank ausspreche.

Die meisten Tumoren sind in Alkohol gehärtet und aufbewahrt worden; diese haben keine brauchbare oder wenigstens keine gute Bilder geliefert. Ein anderer Teil aber in Liquor Müll. gehärtet und in Alkohol aufbewahrt worden; aus diesem Materiale habe ich — trotz dem bedeutenden Alter des Präparates — schöne Bilder bekommen. (Dieselben Färbungsmetoden wie im vorigen Falle. Vor der Färbung nach Pal habe ich die Schnitte eine Woche im Liquor Müll. bei Brütofentemperatur verweilen lassen).

Der Tumor, den ich hier beschreiben will, ist im Stamme eines N. vagus oder in einem Aste des N. Cruralis sinist. entwickelt; leider kann ich nicht wer von beiden bestimmen, da sie in demselben Gefässe aufbewahrt waren. Die Geschwulst ist etwa von Hasselnussgrösse. Schon makrosko-

pisch kann man am Querschitte verschiedene Partien unterscheiden, nämlich einige kleinere, in der Peripherie gelegene, sehr gut abgegrenzte, dunkler gefärbte und die grosse, centrale, lichtere und gleichförmig gefärbte.

In dieser findet man an Karmin-Präparaten zerstreute quergetroffene, gut erhaltene Nervenfasern; an den Pal-Präparaten erkennt man dagegen eine reichliche Menge von völlig regellos verlaufenden Nervenfasern, die bald längs-, bald quergetroffen sind. Um von ihrem Verhalten eine Vorstellung zu geben, habe ich in Fig. VIII eine kleinere Partie von der Geschwulst abgebildet. Mit stärkerer Vergrösserung geben die längsgetroffenen Nervenfasern nicht ganz regelmässige Bilder; die Kontouren sind etwas zackig, die Färbung nicht so tief schwarz wie gewöhnlich, hie und da eine Andeutung von Myelinkörner, die doch nirgends scharf begrenzt sind. Wenn man das hohe Alter des Präparates bedenkt, glaube ich, dass diese Bilder gar nicht einen Schluss auf eine Veränderung der Nervenfasern berechtigen. Diese Nervenfasern sind eingebettet in einem faserigen, ziemlich derben Bindegewebe. An Alaun-Hämatoxylin-Präparaten sieht man, dass dies Bindegewebe zahlreiche Kerne führt, die teils klein und kreisrund, teils länglich, sogar stäbchenförmig, an den Enden zugespitzt sind. Die letztgenannte Kernform tritt besonders in derben, cirkulären Bindegewebslamellen auf, die die jetzt beschriebene Partie der Geschwulst rings umher begrenzen; sie entsprechen völlig denen, die von CZERNY als den amyelinen Nervenfasern zugehörige aufgefasst sind.

Ausserhalb dieser Bindegewebslamellen liegen die vorher erwähnten, kleineren, dunkleren Felder, die an Querschnitten nur völlig quergetroffene Nervenfasern zeigen und also aus ganz regelmässig verlaufenden Nervenfasern bestehen. Diese Stränge sind nach aussen von Lamellen aus derbem Bindegewebe umgeben. Bei stärkerer Vergrösserung findet man, dass es in diesen Strängen einige, relativ nur wenige Nervenfasern giebt, die die normale Grösse besitzen; diese sind auch ganz normal gefärbt (Fig. VI *a*, VII *a*). Die grosse Mehrzahl der Nervenfasern dagegen sind viel kleiner; ihr Diameter 2—5—10 mal kleiner als die der normalen, grossen Fasern; die kleinsten erfordern eine sehr starke Vergrösserung um erkannt zu werden; aber auch diese, wie alle die anderen zeigen eine ganz normale gute Färbung. An Nigrosin-Präparaten treten die

Axencylinder deutlich hervor, während die Markscheiden ganz ungefärbt sind; an nach Pal gefärbten Präparaten sind letztere als ganz schmale, aber scharf markirte, tief schwarze und regelmässige Säume sichtbar.

Die Nervenfasern sind in Bündeln angeordnet, die unter sich im Allgemeinen scharf abgegrenzt sind; einige von diesen Bündeln halten sogar 7—10 Fasern, die meisten jedoch eine kleinere Anzahl, mehrere nur 2—3; an einigen Stellen liegt auch eine Faser ganz isolirt. Die grossen d. h. die normal entwickelten Nervenfasern sind im Allgemeinen mit den kleinen in denselben Bündeln vereinigt; von jenen giebt es fast nirgends mehr als eine in jedem Bündel. Da die grossen Fasern ziemlich selten sind, finden sich eine grosse Anzahl von Bündeln, die nur aus kleinen Fasern bestehen. Nur einen kleinen Bereich, wo die Nervenfasern von normaler Grösse in überwiegender Anzahl vorhanden waren, habe ich gefunden; die Anordnung in Bündeln war hier nicht gut sichtbar.

Nicht selten sind die Nervenfasern in den Bündeln ganz dicht gelagert, zuweilen sogar so dicht, dass sie sich berühren. Andererseits sieht man doch auch in den Bündeln kleine Felder, wo keine Nervenfasern sich vorfinden; diese Felder erreichen doch kaum die Querschnittgrösse einer normalen Nervenfaser. Die Zwischenräume zwischen den Bündeln sind im Allgemeinen ziemlich eng; hie und da giebt es doch etwas grössere Räume, wo keine nervöse Elemente vorhanden sind. Zuweilen findet man auch in diesen Räumen dieselbe feldförmige Einteilung, die offenbar als Querschnitte von nervenfreien Bindegewebsbündeln aufzufassen sind. Etwas grössere Felder ohne Nervenfasern finden sich nur an einigen wenigen Stellen dicht an den Gefässen, die hier ziemlich verdickte Wände besitzen. — Bei Beobachtung der jetzt geschilderten Bilder erkennt man deutlich, dass alle diese Nervenfasern, wenn sie zu normaler Grösse entwickelt wären, unmöglich in dem von ihnen jetzt eingenommenen Raume Platz finden könnten.

An anderen Stellen findet man doch Gesichtsfelder, die von quergetroffenen sehr groben, derben, regelmässig längsverlaufenden Bindegewebbündeln ausgefüllt sind. Nur in den Ecken zwischen diesen grossen Bündeln findet man Nervenfasern, einige von normaler Grösse, die meisten aber ganz klein; teils in kleinere Bündel vereinigt, teils isolirt; alle aber von ganz normaler Färbung. — Zwischen den Gesichtsfeldern mit

diesen Bildern und den vorher geschilderten, von dicht gelagerten Nervenfasern ausgefüllten, findet man auch Uebergänge.

An Kernfärbungen (mit Alaun-Hämatoxylin) erkennt man, dass die Kerne gar nicht vermehrt sind. Die meisten sind von kreisrunder Form, einige doch ziemlich länglich. Die letzteren findet man nur in den Zwischenräumen zwischen den Bündeln; hier sind doch auch runde Kerne zu sehen.

Die jetzt geschilderten Bilder sprechen mit grösster Wahrscheinlichkeit für eine Neubildung von markhaltigen Nervenfasern. Bevor ich diesen Schluss näher begründe, will ich mit einigen Worten unsere gegenwärtige Kenntnisse von der Neubildung markenhaltiger Nervenfasern unter *den* Verhältnissen, wo wir mit Sicherheit wissen, dass eine solche vorkommt, nämlich bei der Regeneration der Nerven nach einer traumatischen Durchtrennung, angeben.

Bekanntlich ist in der Litteratur, besonders der deutschen, während langer Zeit, schon vor der bekannten Mitteilung von Remak bis zu den späteren Jahren (v. Büngner), die Anschauung verteidigt worden, dass bei der Regeneration der Nerven die jungen Fasern sich im peripheren Stücke des Nerven ausser Zusammenhang mit den erhaltenen Nervenfasern des centralen Stumpfes entwickeln, d. h. die Regeneration sollte discontinuirlich sein. Gewöhnlich hat man angenommen, dass diese neuen Nervenfasern aus gewucherten, spindelförmig ausgewachsenen Zellen der Schwann'schen Scheide entstehen; diese sollten sich nämlich in Reihen anordnen und seitdem unter einander zu Fasern zusammenfliessen. Es ist sogar auffällig, wie diese Auffassung von der Regeneration der Nerven völlig mit der etwa gleichzeitigen Virchow'schen Ansicht übereinstimmt, dass in den Neuromen eine Neubildung von Nervenfasern aus den Bindegewebezellen stattfände.

Die entgegensetzte Anschauung von der Regeneration — dass sie von den Axencylindern des centralen Stumpfes entspringt — hatte schon Waller hervorgestellt. Später, während der Zeit, da die Lehre von der discontinuierlichen Regeneration ziemlich allgemein angenommen war, haben zwei Forscher (Ranvier, Vanlair) mit zahlreichen und ganz eindeutigen Beobachtungen die Entwickelung der neuen Nervenfasern aus dem centralen Stumpfe erwiesen. In den späteren Jahren ist diese Auffassung von mehreren anderen Verfassern

bestätigt (KOLSTER, STROEBE) und jetzt vermuthlich allgemein angenommen worden.

Alle die erwähnten Untersuchungen haben unzweideutig gezeigt, dass die Axencylindern der alten Nervenfasern durch eine Art von Sprossbildung oder durch Aufspaltung ihrer Enden junge, zuerst äusserst zarte Axencylindern bilden, die peripherwärts wachsen, das periphere Stück des Nerven erreichen (wenn die Regeneration gelingt) und nach und nach den ganzen abgetrennten Nerv bis zu ihren peripheren Endigungen durchwachsen (die »Neurotisation» des abgetrennten Nerven). Allmählig bekommen die neugebildeten Axencylindern eine Bekleidung von Markscheide, und die Nervenfasern nehmen in Dicke zu.

Diese Lehre von der Regeneration stimmt ja mit der jetzt herrschenden, durch unsere embryologische Kenntnisse bestätigten Auffassung vom Zusammenhange, der sich zwischen den Axencylindern und den Ganglienzellen vorfindet, gut überein, eine Auffassung die übrigens durch unsere ganze pathologisch-anatomische Erfahrung von den Nervenkrankheiten nothwendig geworden ist. Auch giebt es nicht mehr einen Grund an der angenommenen Spaltung der alten Axencylinder zu zweifeln, besonders seitdem wir durch die Untersuchungen mit der GOLGI'schen Impregnationsmetode haben konstatiren können, dass die Verästelung der Axencylindern, die sogenannte Kollateralenbildung, die doch schon mit den älteren Metoden zuweilen beobachtet war (RANVIER), sehr häufig vorkommt.

VANLAIR liefert im jetzt erscheinenden Atlas der pathologischen Histologie des Rückenmarks von BABES und BLOCQ zahlreiche, sehr vorzügliche, von Querschitten genommene Bilder von der Regeneration der Nerven nach einer Durchtrennung. An diesen sieht man, dass die jungen Nervenfasern noch lange Zeit nach dem Anfange der Regeneration (nach Angabe im Texte) sehr dünn sind. Sie sind mehrmals in scharf abgegrenzten Bündeln, die am öftesten nur feine, junge Nervenfasern enthalten, zuweilen aber daneben eine oder einige wenige normal entwickelte d. h. alte (»tubes de RANVIER»), verteilt. (Ähnliche Bilder sind schon vorher von RANVIER und ZIEGLER geliefert.) Diese Anordnung in Bündeln tritt besonders im centralen Stumpfe hervor, und VANLAIR hat die Neubildung der Nervenfasern hoch oberhalb des Platzes der Durchtrennung nachgewiesen. Wenn man die von VANLAIR vom

centralen Stücke des Nerven (an Pl. II) mitgeteilten Zeichnungen (besonders Fig. 5, 7, 8) mit den von meinem zweiten Falle von Neurom geschilderten und gezeichneten Bildern (Fig. VI, VII) vergleicht, ist die Uebereinstimmung ganz auffällig.

Wie ich schon vorher erwähnt habe, liegen im von mir beobachteten Falle die dünne Nervenfasern einander so nahe, dass sie, wenn sie alle eine normale Grösse besässen, unmöglich in dem von ihnen jetzt eingenommenen Raume hätten Platz finden können. Es ist deshalb im höchsten Grade wahrscheinlich, dass diese dünnen, bündelweise angeordneten Nervenfasern junge, neugebildete Elemente ausmachen; dass wir also hier ein Beispiel von einer wahren Neubildung von markhaltigen Nervenfasern bei multiplen Neuromen besitzen. Eine logisch berechtigte Einwendung lässt sich ja gegen diese Deutung der Bilder machen. Man könnte nämlich sagen, dass die dünnen Nervenfasern ursprünglich von normaler Grösse gewesen, später durch einen von der Geschwulstbildung d. h. von neugebildetem Bindegewebe hervorgerufenen Druck verschmälert worden wären. Die Stelle, wo diese dünnen Nervenfasern am zahlreichsten entwickelt sind, zeigen doch nur wenig von Bindegewebe, und die Bilder geben gar nicht an, dass eine Schrumpfung des Bindegewebes stattgefunden hätte; doch wäre eine solche in höchsten Maasse erforderlich gewesen, um diese starke Verschmälerung der Nervenfasern erklären zu können. Dies Verhalten wie auch die Uebereinstimmung dieser Bilder mit den von VANLAIR gelieferten berechtigt also dazu, die Annahme von einer Druckatrophie von normalen Nervenfasern zurückzuweisen, und im Gegentheil eine Neubildung von ihnen anzunehmen.

In seiner vorher erwähnten Arbeit giebt KRAUSE an, dass er eine Neubildung von markhaltigen Nervenfasern beobachtet hat. An längsgetroffenen, nach WEIGERT gefärbten Nervenfasern hat er Bilder bekommen, »die aussehen, als ob eine Primitivnervenfaser sich teilt»; doch fügt er selst zu: »indessen kann man bei solchen Bildern auf Schnitten nicht mit völliger Sicherheit ein partielles Uebereinanderliegen zweier Primitivfasern ausschliessen». Ferner giebt er aber an: »an kleinen, in Tumoren direkt übergehenden Nerven kommt man durch Vergleichung der zahlreichen Serienschnitte, mittels deren stets der ganze Nerv in seiner Längsrichtung zerlegt wurde, zu dem

chluss, dass entschieden eine Vermehrung der markhaltigen
lervenfasern bei ihren Uebergang in den Tumor stattfindet».
)a sowohl die sonstige vom Verfasser gelieferte Beschreibung
ie die guten, mitgeteilten Photogramme deutlich zeigen, dass
ie Nervenfasern ein ganz unentwirrbares Maschenwerk ge-
ildet haben, und da es ferner feststeht, dass eine bedeu-
ende Längenzunahme und eine daraus folgende Verflechtung
er Nervenfasern bei Neuromen einen gar nicht seltenen Befund
usmachen, so ist es auffällig, dass der Schluss, den KRAUSE
us seinen Bildern folgert, ein ganz willkürlicher ist, wie
uch KRIEGE und GOLDMANN schon bemerkt haben. Das Ver-
alten der Nervenfasern an den von KRAUSE gelieferten Photo-
rammen entspricht gut dem, das ich in der grossen centralen
Partie des Tumors in meinem zweiten Falle (Fig. VIII) ge-
unden habe, und ist am einfachsten durch eine Längenzunahme
er Nervenfasern zu erklären.

Ich habe die einschlägige Litteratur durchmustert um zu
nden, ob nicht Bilder, die mit den von mir beobachteten,
ls neugebildete markhaltige Nervenfasern aufgefassten, über-
instimmten, beschrieben oder wenigstens angedeutet wären.

Das Auftreten von vielen, ganz feinen Nervenfasern hat
SCHUSTER in einer Figur (3) abgebildet; die Bilder sind doch
onst nicht den von mir beobachteten ganz ähnlich.

BRUNS hat sehr feine Nervenfasern in reichlicher Menge,
nicht aber eine Verteilung von ihnen in kleinen Bündeln wie
m von mir untersuchten Falle beschrieben. In Taf. II Fig.
4 ist dies abgebildet; vielleicht wäre die Anordnung in Bün-
deln mit anderen Färbungsmetoden hervorgetreten.

HÜRTHLE beobachtete »auf Querschnitten rundliche, ovale
oder mehr vieleckige Bezirke, welche entweder nur aus Faser-
gewebe mit eingelagerten Kernen bestanden oder noch feinste
Axencylinder ohne Markscheide oder endlich noch Axencylin-
der mit mehr weniger atrophischen Markscheiden enthalten».
Am anderen Orte fügt er noch zu: »Hie und da findet man
noch Bündel von 4 bis 6 und mehr zarten, dichtgedräng-
ten Axencylindern mit dünner Markscheide durch ein derbes,
dichtes Bindegewebe zu einem ganzen zusammengehalten».
Leider sind hierüber keine Zeichnungen geliefert. Einerseits
ist ja eine Vermehrung des Bindegewebes in dem fraglichen,
von mir beobachteten Falle unzweifelhaft (vergl. unten), an-
dererseits ist die Uebereinstimmung der von HÜRTHLE geschil-

derten Bilder mit den von mir beobachteten, als markhaltigen, neugebildeten Nervenfasern aufgefassten eine sehr grosse.

Eine bestimmtere Angabe finden wir bei WINIWARTER; in den verdickten Nerven traf er nämlich zwischen grossen, vielleicht vergrösserten Nervenfasern, »hie und da ganze dünne, sehr scharf kontourirte Fasern, mit kernhaltiger Scheide und ganz feinem Marksaum, die unzweifelhalft junge, markhaltige Nervenfasern sind, wie sie auch sonst zwischen ausgebildeten vorkommen». Das Bindegewebe zwischen den Nervenfasern war ganz unverändert. Es scheint mir ein kleines Uebersehen in dieser, sonst sehr gründlichen Arbeit zu sein, wenn der Verfasser, der, wie ich schon erwähnt habe, in Uebereinstimmung mit der damaligen Auffassung eine Neubildung von marklosen Nervenfasern aus dem Bindegewebe als wahrscheinlich angenommen hat, später ausspricht: »ob es in den Neuromen zur Bildung von markhaltigen Fasern aus dem vorhandenen Materiale gelangt, kann ich mit Bestimmtheit weder behaupten noch in Abrede stellen. Eine eigentliche Markscheidenbildung habe ich niemals beobachtet; man sieht zwar häufig im Centrum der breiteren, bandartigen Fasern kleine, runde, scharf kontourirte Partikel, über deren Wesen nichts rechtes auszusagen ist, niemals kommt aber eine Weiterentwickelung vor». Er fügt noch zu, dass »er niemals Bilder gesehen hat, welche auf eine Beteiligung der ursprünglichen markhaltigen Nervenfasern an der Neubildung von Nervenelementen bezogen werden können hätten, der Axencylinder verhält sich vielmehr, wie die Markscheide durchaus passiv»; eine Deutung der Bilder, die ja durch die damals herrschende Anschauung diktirt war.

Ein nach einer traumatischen Durchtrennung eines Astes des N. medianus bei ihm selbst entstandenes Neurom ist von WEISMANN mitgeteilt. Er fand in der Geschwulst unregelmässig unter einander verflochtene Bündel von Nervenfasern; bei den letzteren fällt der grosse Unterschied in Dicke auf, alle waren doch von einer geringeren Dicke als vor ihrem Eintreten in die Geschwulst; sie waren mit Ausschluss der feinsten markhaltig. Die Bündel von Nervenfasern waren im Allgemeinen auffällig fein, mehrere nur von Durchmesser einer sehr mässigen Nervenfaser; diese enthielten auch nur sehr dünne Fasern. Nebenbei giebt WEISMANN an, ein Mal eine Teilung einer Nervenfaser konstatirt zu haben. Zeichnungen über die erwähnten

Verhältnisse sind nicht mitgeteilt, und der Verlauf der Nervenfasern ist im Gegensatze zu dem, was ich im von mir beschriebenen Falle gefunden habe, ganz unregelmässig gewesen; doch scheint mir bei dieser sehr interessanten Beobachtung eine Neubildung von markhaltigen Nervenfasern sehr wahrscheinlich zu sein.

Pick hat ein Stammneurom des N. medianus, das zum grössten Teil aus markhaltigen Nervenfasern bestand, untersucht. Diese waren in Bündeln angeordnet, die an einigen Partien der Geschwulst zwischen 3 und 30 Fasern enthielten, und die eine sehr verschiedene Dicke besassen, meist breiter als eine normale, breite, markhaltige Nervenfaser. Die Markscheiden scheinen hier nicht in ganz typischer Ausbildung hervorgetreten zu haben. An anderen Partien bestanden die Bündel nur aus wenigen, gewöhnlich eine Markscheide besitzenden Fasern, und standen dicht an einander gedrängt. Hier waren die meisten Nervenfasern sehr fein; es gab doch Uebergänge zu den Fasern von normaler Dicke, die nach Pick sich aus den feinsten entwickelt haben. Ohne auf die sonstigen theoretischen Erörterungen des genannten Verfassers einzugehen, kann ich nicht umhin, seiner Annahme von einer Neubildung von Nervenfasern in diesem Falle beizustimmen.

Es geht aus diesen Auseinandersetzungen hervor, dass eine Neubildung von markhaltigen Nervenfasern auch vorher mit der grössten Wahrscheinlichkeit beobachtet ist, und es ist ja möglich, dass diese Bilder auch in anderen Fällen vorgekommen sind, obgleich sie nicht richtig gedeutet worden.

Wie haben wir uns die Entwickelung von dem in meinem zweiten Falle beschriebenen Geschwulst zu denken? Dass in diesem Falle das Bindegewebe, dass im Allgemeinen ziemlich derb und fest war, an den meisten Stellen den grössten Teil des Tumors bildete, ist schon vorher erwähnt worden. Wenn man dazu bedenkt, welche dominirende Rolle das Bindegewebe für die Entwickelung von den Geschwülsten der Nerven spielt, so dass, so viel wir wissen, die überwiegende Anzahl von Neuromen, wenigstens von den multiplen und den plexiformen, ausschliesslich aus neugebildetem Bindegewebe bestehen, so glaube ich mit aller Bestimmtheit annehmen zu dürfen, dass auch diese Geschwulst zuerst durch eine Wucherung des Bindegewebes entstanden ist, dass sich die Neubildung von Nervenfasern dagegen später eingestellt hat. Welche ist ihre Ursache? Be-

kanntlich hat RANVIER die Theorie aufgestellt, dass die nach der Durchtrennung eines Nerven im peripheren Stücke sich abspielenden Processe als die Folge einer gesteigerten Wirksamkeit, gesteigerten Wachstumsenergie der Zellen der SCHWANN'schen Scheide aufzufassen wären, und dass diese Steigerung durch den Wegfall vom moderirenden Einflusse des Axencylinders verursacht wäre. Er liegt jetzt sehr nahe, etwa denselben Gedanken in der Weise auszudrücken, dass die Axencylinder und die Zellen der SCHWANN'schen Scheide eine gewisse Wachstumsenergie besitzen, durch welche sie unter normalen Verhältnissen einander in Gleichgewicht halten. Wir können dann annehmen, dass im vorliegende Falle während der Wucherung des umgebenden Bindegewebes solche veränderte Druck- oder Ernährungsbedingungen der Nervenfasern entstanden sind, dass sie ihre natürliche Wachstumsenergie haben folgen können, wie es der Fall nach einer Durchtrennung des Nerven ist. Man hätte dann anzunehmen, dass diese Bedingungen sich nicht in allen Fällen von Neuromen verwirklichten. Etwas bestimmteres hierüber zu sagen, halte ich nicht für möglich.

Was die Frage vom Schicksale der neugebildeten wie der alten Nervenfasern im von mir beobachteten Falle betrifft, so macht die Vergleichung zwischen den nervenreichen Partien und denen, wo nur spärliche Nervenfasern unter den groben Bindegewebszügen sich vorfinden, es wahrscheinlich, dass an den letzgenannten Bezirken Nervenfasern durch den Druck verschwunden sind. Demnach müssen wir an einigen Stellen eine Neubildung von Nervenfasern, an anderen und zum Teil vielleicht auch an denselben eine Zerstörung von ihnen annehmen.

Wollen wir jetzt die klinisch- und pathologisch-anatomisch beobachteten Thatsachen vergleichen. Die in meinem ersten Falle von multiplen, allgemeinen Neuromen gefundene, sehr langsam eintretende Zerstörung der Nervenfasern vermag ja den sehr allmählich sich enwickelnden Ausfall von einigen der Funktionen der am meisten peripheren Nerven gut erklären. In mehreren Fällen ist ein allmähliger Schwund der Nervenfasern beobachtet worden; dies scheint mir für die von mir hervorgehobene Möglichkeit zu sprechen, dass nämlich ein ähnlicher Ausfall der Nervenfunktionen, wenn auch bisher nicht beobachtet, in mehreren Fällen von allgemeinen Neuromen vorkomme. Andererseits kann das mehrmals konstatirte Ver-

hältniss, dass die Nervenfasern intakt bleiben, das Fehlen aller nervösen Symptome bei diesen Fällen erklären. Es bleibt noch die Frage übrig, ob die von mir beobachtete Neubildung von markhaltigen Nervenfasern eine Rolle spielen kann, wenn es sich darum handelt, die Funktionen der Nerven zu konserviren, u. a. W. die Funktionen der vom Drucke des Bindegewebes zerstörten Nervenfasern zu übernehmen. Gewiss ist noch weitere Erfahrung, um auch nur eine Vermutung darüber auszusprechen, erforderlich.

Im ersten Teile dieser Arbeit habe ich nachgewiesen, dass das in meinem Falle gefundene Krankheitsbild in allen wesentlichen Hinsichten mit dem von Neuritis interstitialis, die von DEJERINE geschildert ist, übereinstimmt; nur sind die Symptome bei letzterer Krankheit viel mehr ausgesprochen. Von dieser Form der Neuritis giebt es zwei in anatomischer Hinsicht untersuchte Fälle (DEJERINE et SOTTAS, GOMBAULT et MALLET). In beiden diesen Fällen erstreckte sich die Vermehrung an Volumen der Nerven bis an die spinalen Wurzeln und ihren Verlauf innerhalb des Wirbelkanales, wie auch die Neurombildung sich oft bis hieher erstreckt. Die Untersuchung der peripheren Nerven aus verschiedenen Stellen ergab, dass die Veränderung der Nervenfasern in peripherer Richtung gleichförmig zunahm.

In dem von DEJERINE und SOTTAS beschriebenen Falle bestanden die Hautnerven des Unterschenkels wie die Nn. plantar. ausschliesslich aus Bindegewebe. Der Platz der Nervenfasern wurde von einem Bindegewebefascikel, der an Querschnitten eine unregelmässige Form und zahlreiche Kerne zeigte, eingenommen; das Perineurium war überall zu einem dicken, derben Ringe von regelmässig koncentrischen Bindegewebelamellen entwickelt. In den Nerven des Oberschenkels gab es einige wenige Nervenfasern, die von einer reichlichen Menge von Bindegewebe umgeben waren. In den spinalen Wurzeln war der krankhafte Process am wenigsten entwickelt und dadurch am leichtesten zu studiren. Jede Nervenfaser war da von einer dicken Scheide von spindelförmigen, mit den Nervenfasern parallelen oder etwas schräg gerichteten Zellen umgeben. DEJERINE und SOTTAS nehmen an, dass die Markscheiden durch den Druck von den gewucherten Bindegewebezellen und -fasern nach und nach verschmählert werden, später verschwinden, wie zuletzt auch die Axencylinder. Nirgendwo

gab es andere Veränderungen an den Nervenfasern als die rein atrophischen. Die Verfasser bezeichnen den Process als eine monotubuläre, interstitielle, hypertrophische Neuritis.

Ich will nur hinzufügen, dass die Nn. tibial. ant. und post. wie Nn. median. etwa am Fuss, resp. Handgelenke jeder eine spindelförmige Anschwellung vom Aussehen eines Neuromes besitzen. Die Verfasser lassen unerwähnt, ob von den übrigen Teilen der Nerven abweichende, microscopische Verhältnisse an diesen Anschwellungen sich vorfänden.

Im Falle von GOMBAULT und MALLET war die Mehrzahl der zurückgebliebenen Nervenfasern ihrer Markscheiden beraubt und mehr oder weniger atrophisch. An mehreren Stellen waren die Nervenfasern rings umher von einer vollständigen Scheide von parallelen Bindegewebefasern umgeben. Diese hätten die Verdickungen der Nerven hervorgerufen. Es giebt eine Beobachtung von diesen Verfassern, auf die ich die Aufmerksamkeit besonders lenken will. Die vorderen Wurzeln der Lumbalnerven waren von einer ganz enormen Dicke (Durchmesser von bis zu 6 Mm.); ihre Oberfläche rauh, mit kleinen Erhabenheiten besetzt. Diese Verdickung rührte besonders von einer reichlichen Anzahl von sehr grossen Wirbeln (»tourbillons géants») her, einige vollständig fibröse, andere von ganz kleinen Nervenfasern dicht durchsetzte. In den erstgenannten ist die gewöhnliche, regelmässige Anordnung des Bindegewebes verloren gegangen; die Fascikeln sind in verschiedenen Richtungen unter einander verflochten. Oft bieten diese Partien das Aussehen von einem »wahren, kleinen Fibrom mit verfilzten Bindegewebezügen» dar. Die Wurzeln zeigen übrigens an den Querschnitten sehr wechselnde Bilder. Ob wir eine Neubildung von Nervenfasern in den mit diesen reichlich ausgestatteten Wirbeln annehmen können, ist aus der kurzgefassten Beschreibung nicht zu ersehen.

In den beiden bisher anatomisch untersuchten Fällen von interstitieller Neuritis vom *Type* DEJERINE finden wir also eine Andeutung von Geschwulstbildung an den Nerven, wenn es auch auffällig ist, dass in einem Falle die Geschwulstbildung nur in den Wurzeln d. h. in den von der Atrophie der Nervenfasern am wenigsten angegriffenen Teilen aufgetreten war.

Wenn wir die microscopischen Charaktere des krankhaften Processes bei dieser Neuritis und bei den multiplen, allgemeinen Neuromen vergleichen, so finden wir, dass die Wucherung

des Bindegewebes der Nerven bei beiden die Hauptsache ist; die Atrophie der Nervenfasern, die besonders bei der Neuritis hervortritt, ist gewiss nur die Folge der Bindegewebewucherung. Die am meisten hervortretende Verschiedenheit ist, dass bei der Neuritis das neugebildete Bindegewebe ausschliesslich ein faseriges, ziemlich derbes, mit nur sehr engen Lymphspalten ausgestattetes ist; bei den Neuromen dagegegen zum grossen Teil ein sehr lockeres, oft mehr weniger myxomatöses, immer zellenreiches Gewebe mit weiten Lymphräumen, dass ja auch die Ursache der Geschwulstbildung ausmacht. Andererseits ist das von regelmässig längsverlaufenden Bindegewebsfibrillen gebildete Gewebe, das ich wie mehrere andere Verfasser, den Nervenfasern rings umgeben gefunden habe, offenbar demjenigen sehr ähnlich, das bei der hier abgehandelten Form von Neuritis an den am meisten veränderten Stellen den Platz der Nervenfasern eingenommen hat. Eine besonders klinisch sehr wichtige Verschiedenheit zwischen den beiden Krankheitsformen liegt nun ferner darin, dass die Wucherung des Bindegewebes, wie die klinische und pathologisch-anatomische Beobachtung in gleichem Maasse lehren, bei der Neuritis von viel mehr destruirender Wirkung auf die Nervenfasern als bei den Neuromen ist.

Was die Ursache dieser beiden Krankheitsformen betrifft, so ist es ja allgemein angenommen, dass die multiplen Neurome Folge einer fehlerhaften Anlage sind. Dies geht nämlich hervor aus dem bei diesen Kranken häufigen Vorkommen einer deutlichen Geistesschwäche und einer neuropatischen, hereditären Belastung, am öftesten in Form von similärer Heredität, besonders aber aus dem Umstande, dass die Geschwülste in einer grossen Anzahl von Fällen kongenital gewesen sind. Auf Grund der hervortretenden neuropathischen Belastung in den bisher beobachteten Fällen von der Neuritis vom *Type* DEJERINE (mit Ausnahme eines Falles, nämlich des letzten von DEJERINE), sowie auf Grund des Auftretens der Symptome schon in Kinderjahren, lässt sich mit aller Gewissheit eine fehlerhafte Anlage als die Ursache auch dieser Form der beiden verwandten Krankheiten erkennen. Worin soll denn diese fehlerhafte Anlage bestehen? GOLDMANN nimmt an, dass ein grosser Teil des Bindegewebes der multiplen Neurome die Charaktere von embryonalem Bindegewebe besitzt, und stellt für die Entstehung dieser Geschwülste die

ganz plausible Theorie auf, dass eine Hemmungsmissbildung des Bindegewebes der Nerven stattfände, so dass es im embryonalen Zustande verharrte und den typischen Abschluss ihrer Entwickelung nicht erreichte; das Verbleiben des Bindegewebes im embryonalen Stadium erklärt gut ihre starke Wachsthumsenergie, die die Geschwulstbildung verursacht hat. Die fehlerhafte Anlage, die die Ursache der fraglichen Form der Neuritis bildet, kann ja auch in einer gesteigerten Wachsthumsenergie des Bindegewebes der Nerven oder wenigstens in einer Disproportion zwischen der Wachsthumsenergie der Axencylinder und der Zellen der SCHWANN'schen Scheide zum Besten der letztgenannten bestehen.

Zusammenfassung.

1) In dem ersten von mir beobachteten Falle fand sich eine hochgradige, neuropatische, hereditäre Belastung, allein nicht, wie es in diesen Fällen gewöhnlich vorkommt, in der Form von similärer Heredität.

2) Wo keine Sarcomumwandlung vorgekommen ist, hat man im Allgemeinen bei den multiplen Neuromen keine besondere nervöse Erscheinungen beobachtet.

3) Der von mir mitgeteilte Fall liefert ein Beispiel darauf, dass diese Geschwülste allgemein ausgebreitete, motorische und sensitive Ausfallserscheinungen von derselben Art, wie eine sehr chronische und benigne Neuritis verursachen können.

4) Es giebt in der Litteratur wenigstens ein sicheres Beispiel von derselben Art. In Fällen von multiplen, allgemeinen Neuromen ist deshalb eine sorgfältige neurologische Untersuchung dringend zu empfehlen.

5) In meinem Falle ist mit grösster Wahrscheinlichkeit eine Kompression des Rückenmarkes durch die Geschwulstbildung an den spinalen Wurzeln vorhanden. Eine solche Kompression ist bis jetzt von SIBLEY, RIESENFELDT—GERHARDT und SIEVEKING konstatirt worden.

6) In meinem Falle fanden sich oculo-pupilläre Phänomene vor, die vorher nur zweimal und zwar von RIESENFELD und HERCZEL mitgeteilt worden sind. Ihre Ursache ist nicht mit Sicherheit festzustellen.

7) Das in meinem Falle von multiplen Neuromen beobachtete Krankheitsbild entspricht gut demjenigen, das bei der Neuritis vom *Type* DEJERINE vorkommt; nur sind die Symptome bei dieser durchaus mehr entwickelt.

8) Eine Neubildung von marklosen Nervenfasern, wie überhaupt ihr Vorkommen in den Geschwülsten der Nerven ist noch niemals erwiesen.

9) In voller Uebereinstimmung mit den klinischen Beobachtungen hat man nur in den Fällen von Sarcomumwandlung der Tumoren eine erheblichere Zerstörung der Nervenfasern beobachtet. In den übrigen Fällen sind bald gar keine Veränderungen der Nervenfasern, bald eine sehr langsam eintretende, gewöhnlich als Druckatrophie bezeichnete Veränderung dieser Elemente, wie auch Abnahme ihrer Anzahl gefunden worden. In meinem Falle fand sich eine vermutlich sehr langsame, doch unzweifelhafte Zerstörung der Nervenfasern vor, die den klinischen Erscheinungen ziemlich entsprechen könnte.

10) In einem zweiten Falle von multiplen Neuromen ist est mir gelungen, mit grösster Wahrscheinlichkeit eine Neubildung von markhaltigen Nervenfasern nachzuweisen; die erhaltenen Bilder stimmen nämlich mit denjenigen, die man bei Regeneration der Nerven nach einer Durchtrennung im centralen Stumpfe beobachtet, gut überein. Ich habe diese Neubildung als einen im Verhältnisse zur Wucherung des Bindesgewebes secundären Process aufgefasst. Vermutlich ist eine solche Neubildung schon früher gelegentlich beobachtet worden, wenn sie auch nicht immer richtig erkannt worden ist.

11) Es ist nicht möglich zu entscheiden, ob diese Neubildung von Nervenfasern in Bezug auf die Funktionen der Nerven eine konservirende Rolle spielen kann.

12) Bei der Neuritis vom *Type* DEJERINE ist die Zerstörung der Nervenfasern durchaus mehr hervortretend, als es jemals bei den Neuromen der Fall ist, und kann sogar bis zu vollständigem Schwunde gehen.

13) Bei der fraglichen Neuritis wird der Platz der Nervenfasern von einem faserigen, längsverlaufenden Bindegewebe

eingenommen; bei den Neuromen findet man oft ungefähr dieselbe Form von Bindegewebe, das die in einem Strange in der Mitte der Tumoren verlaufenden Nervenfasern rings umgiebt. Daneben giebt es bei diesen doch auch lockeres Bindegewebe, dass die Hauptmasse der Geschwülste bildet.

14) Bei den multiplen Neuromen, wie bei der fraglichen, Neuritis kommt eine neuropatische Belastung oft vor, die bei beiden die Form von similärer Heredität nehmen kann; beide Krankheiten treten gewöhnlich kongenital oder in den Kinderjahren auf und sind auf eine fehlerhafte Anlage zurückzuführen. Für beide besteht diese wahrscheinlich in einer gesteigerten Wachstumsenergie des Bindegewebes der Nerven oder in einer relativen Verminderung derjenigen der Nervenfasern. In Bezug auf die Neurome kann man mit GOLDMANN diese fehlerhafte Anlage als eine Hemmungsmissbildung d. h. als ein Verharren des Bindegewebes der Nerven auf dem embryonalen Stadium auffassen.

15) Die multiplen, allgemeinen Neurome und die Neuritis vom *Type* DEJERINE sind mit grosser Wahrscheinlichkeit als verwandte Krankheiten aufzufassen. Wenn man diese beiden durch Vermehrung des Bindegewebes der Nerven hervorgerufenen Krankheiten vergleicht, liegt der Gedanke nahe, die Geschwulstbildung als ein Sicherheitsventil für die Wucherung des Bindegewebes aufzufassen und zwar als eine Schutzeinrichtung, die mit in konkreten Fällen verschiedenem Effect die Nervenfasern vor Zerstörung bewahren. Bei der fraglichen Neuritis hat man übrigens eine, wenn auch nur geringe, Andeutung von Geschwulstbildung gefunden.

Litteraturverzeichniss.[1])

BARKOW, LEOP. Bemerkungen über die Nerven-Anschwellungen. Verhandlungen der Kaiserl. Leopoldin-Carolin. Academie der Naturforscher. 1829. S. 517.

BERG, JOHN. Ett fall af s. k. plexiformt neurom (VERNEUIL) eller rankneurom (BRUNS). Hygiea. Bd 55 I, S. 289. 1893.

BRUNS, PAUL. Das Ranken-Neurom. Ein Beitrag zur Geschwulstlehre. VIRCHOW's Archiv. Bd 50, S. 80. 1870.

—»— Ueber das Rankenneurom. Beiträge zur klinischen Chirurgie von BRUNS. Bd 8, S. 1. 1892.

v. BÜNGNER. Ueber die Degenerations- und Regenerationsvorgänge an Nerven nach Verletzungen. Beiträge zur pathol. Anat. und zur allgem. Patol. von ZIEGLER. Bd 10, S. 321. 1891.

COURVOISIER, L. G. Die Neurome. Eine klinische Monographie. Basel 1886.

CZERNY, V. Eine Elephantiasis Arabum congenita mit plexiformen Neuromen. Archiv für klin. Chirurgie von LANGENBECK. Bd 17, S. 357. 1874.

DEJERINE J. Contribution à l'étude de la néurite interstitielle, hypertrophique et progressive de l'enfance. Revue de Médecine. Bd 16, S. 881. 1896.

—»— et SOTTAS, J. Sur la Néurite interstitielle, hypertrophique et progressive de l'enfance. Mémoire de la société de biologie. 1893. S. 63.

DEJERINE-KLUMPKE. Contribution à l'étude des paralysies radiculaires du plexus brachial. Revue de Médecine 1885, S. 591, 736.

ERB, WILHELM. Krankheiten der peripheren cerebrospinalen Nerven. ZIEMSSEN's Handbuch. Bd 12. H. 1. 1874.

FINOTTI EM. Biträge zur Chirurgie und patologischen Anatomie der peripheren Nerven. VIRCHOW's Archiv. Bd 143, S. 133. 1896.

FRIEDREICH, N. Ueber progressive Muskelatrophie, über wahre und falsche Muskelhyperthrophie. Berlin 1873.

[1]) In dieser sind nur die in dieser Arbeit citirten Abhandlungen aufgenommen. In Bezug auf die sonstige, grosse Litteratur über die Neurome muss ich zu den Arbeiten VON RECKLINGHAUSEN und COURVOISIER hinweisen.

GARRÉ, C. Ueber secundär maligne Neurome. Beiträge zur klinischen Chirurgie von BRUNS. Bd 9, S. 465. 1892.

GENERSICH, ANTON. Multiple Neurome. VIRCHOW's Archiv. Bd 49, S. 15. 1870.

GERHARDT, C. Zur Diagnostik multipler Neurombildung. Deutsch. Archiv für klinische Med. Bd. 21, S. 268. 1878.

GOLDMANN, EDWIN E. Beitrag zu der Lehre von den Neuromen. Beiträge zur klinischen Chirurgie von BRUNS. Bd 10, S. 13. 1893.

GOMBAULT, ALBERT et MALLET. Un cas de tabes ayant débuté dans l'enfance. Archives de médec. expérim. et d'anatom. pathol. Bd 1, S. 385. 1889.

GOTTSACKER, ANTON. Über Stumpfneurome. Inaug.-Dissert. Bonn 1889.

HASLER, GODOFR. De neuromate. Dissert. Turici. 1835. Cit. nach VON RECKLINGHAUSEN und PRUDDEN.

HELLER, ARNOLD. Multiple Neurome. VIRCHOW's Archiv. Bd 44, S. 338. 1868.

HERCZEL, E. Ueber Fibrome und Sarcome der peripheren Nerven. Beiträge zur pathol. Anat. und zur allgem. Pathol. von ZIEGLER. Bd 8, S. 38. 1890.

HESSELBACH, A. K. Beschreibung der pathologischen Präparate. Giessen. 1824. S. 284, 362. Cit. nach VIRCHOW: Die Geschwülste und VON RECKLINGHAUSEN.

HITCHCOCK. The americ. journal of the med. sciences. 1862. S. 320. Cit. nach PRUDDEN und VON RECKLINGHAUSEN.

HOUEL. Mémoire sur les néuromes. Mémoires de la société de chir. de Paris. 1853. Cit. nach CRUVEILHIER. Traité d'anatomie pathologique générale. Bd 3. 1856.

HOWALD, M. Ueber die topographische Vertheilung der endoneuralen Wucherungen in den peripherischen Nerven des Menschen. VIRCHOW's Archiv. Bd 141, S. 283. 1895.

HÜRTHLE, KARL. Beiträge zur Kenntniss des Fibroma molluscum und der congenitalen Elephantiasis. Inaug.-Dissert. Tübingen 1886.

JORDAN, M. Pathologisch-anatomische Beiträge zur Elephantiasis congenita. Beiträge zur pathol. Anat. und zur allgem. Pathol. von ZIEGLER. Bd 8, S. 71. 1890.

KEY, AXEL Om svulstmetastaser inom centrala nervsystemets serösa banor och särskildt om arachnoidalfransarnas rol därvid. Nord. Med. Ark. Bd 11, N:r 15, 20. 1879.

KLEBS, EDWIN. Die allgemeine Pathologie. Bd II. Jena 1889.

KLOB. Zeitschrift der Gesellsch. der Aertze Wiens. Bd 14, S. 47. 1858. Cit. nach COURVOISIER und VON RECKLINGHAUSEN.

KNOBLAUCH, ALEXANDER. De neuromate et gangliis accessoriis veris. Inaug. Dissert. Heidelberg. 1843.

KOLSTER, RUD. Zur Kenntniss der Regeneration durschschnittener Nerven. Archiv für microscopische Anatomie. Bd 41, S. 688. 1893.

KOPP, JOSEF. Veränderungen im Nervensystem, besonders in den peripherischen Nerven des Hundes, nach Exstirpation der Schilddrüse. VIRCHOW's Archiv. Bd 128, S. 290. 1892.

KRAUSE, F. Ueber maligne Neurome und das Vorkommen von Nervenfasern in denselben. Samml. klin. Vorträge von VOLKMANN. N:o 293, 294. 1887.

KRIEGE, H. Ueber das Verhalten der Nervenfasern in den multiplen Fibromen der Haut und in den Neuromen. VIRCHOW's Archiv. Bd 108, S. 466. 1887.

KYRIELEIS, ALBERT. Ein Beitrag zu den multiplen Fibromen der Haut und den multiplen Neuromen. Inaug.-Dissert. Göttingen 1885.

KÖBNER, HEINRICH. Multiple Neurome im Bereich des Plexus brachialis sin., cavernöse Angiome, Lymphangiome und Neurofibrome der linken oberen Extremität. VIRCHOW's Archiv. Bd 93, S. 343. 1883.

LACROIX, G. et BOUNAUD, P. Observation pour servir à l'histoire du néurome plexiforme amyélinique. Archives de médec. expérim. et d'anatom. pathol. Bd 2, S. 411. 1890.

LAHMANN, HEINRICH. Die multiplen Fibrome in ihrer Beziehung zu den Neurofibromen. VIRCHOW's Archiv. Bd 101, S. 263. 1885.

LANGHANS, THEODOR. Ueber Veränderungen in den peripherischen Nerven bei Cachexia thyreopriva des Menschen und Affen, sowie bei Cretinismus. VIRCHOW's Archiv. Bd 128, S. 318. 1892.

LAUMONIER. Giornale fisico.-med. 1794 Febbr. S. 173. Cit. nach VIRCHOW: Die Geschwülste.

LAUNOIS, P. E. et VARIOT, G. Études sur les néuromes multiples. Revue de Chirurgie. Bd 3, S. 409. 1883.

LEBOUCQ, A. Des néuromes. Thèse p. l. doct. Paris 1865. Cit. nach VON RECKLINGHAUSEN.

LEYDEN, E. und GOLDSCHEIDER. Die Erkrankungen des Rückenmarks und der Medulla oblongata. Allgemeiner Theil. Specielle Pathologie und Therapie von NOTHNAGEL. Bd 10, H. 1. 1895.

MAHER et PAYEN. Compte-rendus de l'académie des sciences 1845. S. 1171.

MARCHAND, RICHARD. Das plexiforme Neurom. VIRCHOW's Archiv. Bd 70, S. 36. 1877.

MOXON, W. Guy's Hosp. Rep. 1862. Ser. 3. Bd 3, S. 260. Cit. nach VIRCHOW: die Geschwülste.

OTT, NADINE. Ueber peri- und endoneurale Wucherungen in den Nervenstämme einiger Thierspecies. VIRCHOW's Archiv. Bd 136, S. 69. 1894.

PAYNE, J. F. Multiple neuro-fibromata in connection with molluscum fibrosum. Transactions of the patholog. Society of London. Bd 38, S. 69. 1887.

PHILIPPSON, A. Beitrag zur Lehre vom Fibroma molluscum. VIRCHOW's Archiv. Bd. 110, S. 602. 1887.

PICK, ARNOLD. Beitrag zur Lehre von den Neuromen. Archiv für Psychiatrie und Nervenkrankheiten. Bd 7, S. 202. 1877.

PRUDDEN, MITCHELL. Contributions to the structure and clinical history of the multiple neuroma. Amer. Journ. of the medic. sciences. Bd 80, S. 134. 1880.

RANVIER, M. L. Leçons sur l'histologie du système nerveux. Paris 1878.
RAPOK, OTTO. Beitrag zur Statistik der Geschwülste. Deutsche Zeitschrift für Chirurgie. Bd. 30, S. 465. 1890.
RECKLINGHAUSEN, F. VON. Ueber die multiplen Fibrome der Haut und ihre Beziehung zu den multiplen Neuromen. Berlin 1882.
REMAK. Ueber die Wiedererzeugung von Nervenfasern. VIRCHOW's Archiv. Bd 23, S. 441. 1862.
RIESENFELD, EDUARD. Ein Fall von »multiplen Neuromen». Inaug.-Dissert. Würzburg 1876.
SALOMON, G. Charité-Annalen. Bd 4, S. 133. 1877. Cit. nach VON RECKLINGHAUSEN.
SCHIFFNER. Med. Jahrbücher des österreich. Staats. Bd. 4, S. 77, 1818 und Bd 6, S. 44, 1821. Cit. nach PRUDDEN und VIRCHOW: Die Geschwülste.
SCHUSTER, HEINRICH. Hyaline (wachsartige) Degeneration der Fasern des Nervus medianus sin. bei Gegenwart eines lateralen Myxofibroms an demselben. Zeitschr. für Heilkunde. Bd 7, S. 73. 1886.
SERRES. Comptes rendus de l'Académie des Sciences. 1843, S. 643 und 1846, S. 879.
SIBLEY. Medic.-Chirurg. Transactions. Bd 49, S. 39. 1866. Cit. nach PRUDDEN.
SIEMENS, F. Beiträge zur Lehre von den multiplen Neuromen. Inaug.-Dissert. Marburg 1874.
SIEVEKING, H. Compression des Cervicalmarkes durch ein im Wirbelkanal liegendes Neurofibrom bei einem Falle von multiplen Neuromen. Jahrbücher der Hamburger Staatskrankenanstalten, 1896. Bd 4. Cit. nach Neurolog. Centralbl. 1896, S. 854.
SMITH, R. W. A treatise on the patholog. diagnosis and treatement of neuroma. Dublin 1849. Cit. nach PRUDDEN und VON RECKLINGHAUSEN.
SORGER, J. FRANZ. Beitrag zur Lehre von den multiplen Neurofibromen. Inaug.-Dessert. Erlangen 1891.
SOYKA, J. Ueber den Bau und die Stellung der multiplen Neurome. Prager Vierteljahrschrift für die praktische Heilkunde. Bd 135, S. 1, 1877.
STROEBE, H. Experimentelle Untersuchungen über Degeneration und Regeneration peripherer Nerven nach Verletzungen. Beiträge zur pathol. Anat. und zur allgem. Pathol. von ZIEGLER. Bd 13. 1893.
—»— Die allgemeine Histologie der degenerativen und regenerativen Processe im centralen und peripheren Nervensystem nach den neuesten Forschungen. Centralbl. für allgem. Pathol. Bd 6, s. 849. 1895.
STROMEYER. Handbuch der Chirurgie. Bd I. Cit. nach GARRÉ.
TAKACS, A. Ueber multiple Neurome. VIRCHOW's Archiv. Bd 75, S. 431. 1879.
TIETZ, ALEXANDER. Beitrag zur Kenntniss des Rankenneuroms. Archiv für klinische Chirurgie von LANGENBECK, Bd 45, S. 326. 1893.

RANLAIR. Régénération des nerfs. Atlas der pathologischen Histologie des Nervensystems. II Lieferung. Berlin 1894.

TESTBERG, ARTUR. Patolog.-anat. undersökning af ett fall af plexiformt neurom med multipla neuro-fibrom. Hygiea. Bd 55, I, S. 298. 1893.

VIRCHOW, RUD. Ein Fall von progressiver Muskelatrophie. VIRCHOW's Archiv. Bd 8, S. 537. 1855.

—»— Das wahre Neurom. VIRCHOW's Archiv. Bd 13, S. 256. 1857.

—»— Die krankhaften Geschwülste. Bd III, 1. 1863.

WALDENSTRÖM, J. A. Några ord om de märgfria neuromernas igenkännande och skiljande från fibromerna. Upsala Läkaresällskaps Förhandlingar. Bd 13, S. 169. 1877.

WEICHSELBAUM, A. Beiträge zur Geschwulstlehre. Ein gangliöses Neurom der Nebenniere. VIRCHOW's Archiv. Bd 85, S. 554. 1881.

WEISMANN, AUGUST. Ueber Nervenneubildung in einem Neurom. Zeitschrift für rationelle Medicin. Dritte Reihe. Bd 7, S 209. 1859.

WEISS, CLARA. Ueber endoneurale Wucherungen in den peripherischen Nerven des Hundes. VIRCHOW's Archiv. Bd 135, S. 326. 1894.

WESTPHALEN, HERRMANN. Multiple Fibrome der Haut und der Nerven mit Uebergang in Sarcom und mit Metastasenbildung. VIRCHOW's Archiv. Bd 110, S. 29. 1887.

—»— Multiple Fibrome der Haut, der Nerven und Ganglien mit Uebergang in Sarcom. VIRCHOW's Archiv. Bd 114, S. 29. 1888.

WILKS. Transactions of patholog. Society of London. Bd 10, S. 1. Cit. nach PRUDDEN.

WINIWARTER, A. VON. Plexiformes Fibro-Neurom der Armnerven mit circumscripter Hauthypertrophie und Sarcomentwickelung. Archiv für klin. Chirurgie von LANGENBECK. Bd 19, S. 595. 1876.

WUTZER. HECKSCHER' Annalen der gesammten Heilkunde. Bd 33, S. 404. 1836. Cit. nach RIESENFELD.

ZIEGLER, ERNST. Lehrbuch der allgemein. und speciell. patholog. Anatomie. 7 Auflage. Jena 1892.

Erklärung der Abbildungen.

Taf. I. Die Unterschenkel und Füsse vom ersten Falle. Nach einer Photographie.

Taf. II. *Fig. I.* Fall I. Querschnitt. Färbung nach PAL. Ocul. 3. Obj. 4. LEITZ.

a. Nervenfasern, die im Plane des Schnittes verlaufen.

b. Quergetroffene Nervenfasern.

Fig. II. N:is 1—7. Fall I. Längsgetroffene, nach PAL gefärbte Nervenfasern, aus verschiedenen Schnitten zusammengestellt; alle sind unter denen gewählt, die regelmässig in der Mitte des Tumors verlaufen. Ocul. 3. Obj. homog. Immers. 1/12 LEITZ.

a. Der centrale, schwarz gefärbte Strang in der Mitte der Nervenfaser.

b. Myelinkörner.

c. Partien der Nervenfasern, wo diese in ihrer ganzen Dicke schwarz gefärbt sind.

Taf. III. *Fig. III.* Fall I. Eine nach PAL gefärbte Nervenfaser, die im Plane des Querschnittes des Tumors verlauft. Ocul. 3. Obj. homog. Immers N:o 1. HARTNACK.

b. Myelinkörner.

Fig. IV. Fall I. Ein mit Carmin gefärbter Querschnitt aus der centralen Partie des Tumors. Die Nervenfasern sind an der Zeichnung einander etwas näher als am Präparate placirt, weil nicht alle die quergetroffene Bindegewebefascikel gezeichnet sind. Ocul. 2. Obj. 9. HARTNACK.

a. Quergetroffene Nervenfasern.

b. » Bindegewebefascikel.

Fig. V. Fall I. Partie vom lockeren Bindegewebe aus dem peripheren Teile der Geschwulst. Kernfärbung. Ocul. 3. Obj. 7. LEITZ.

a. Eine lange »Faser», die in der That als eine quergetroffene, feine Bindegewebelamelle aufzufassen ist.

b. Ihre spindelförmige Anschwellungen, die einen Kern besitzen.

c. Die Spaltung der Lamelle, wo zwei Kerne einander gerade gegenüber liegen.

d. Die stäbchenförmigen Kerne an den Bindegewebefascikeln.

e. Zellen in den Maschenräumen des Bindegewebes mit ziemlich entwickelten Zellkörpern.

Fig. VI. Fall II. Eine Partie der geschilderten Geschwulst, wo die dünnen, bündelweise angeordneten Nervenfasern in reichlicher Menge vorhanden sind. Färbung nach PAL. Ocul. 2. Obj. 9. HARTNACK.

a. Normale Nervenfasern.

b. Bündel von dünnen Nervenfasern.

Fig. VII. D:o, die Färbung aber mit Nigrosin.

Fig. VIII. Fall II. Die centrale Partie desselben Tumors, nach PAL gefärbt. Ocul. 2. Obj. 4. HARTNACK.

Stockholm 1897. Kungl. Boktryckeriet.

Autotypi Gen. Stab. Lit. Anst.

Fig. I

Fig. II



Gräberg del.

Ljustr. Gen. Stab. Lit. Anst.

Fig. III

Fig. IV



Fig. VI



Fig. V

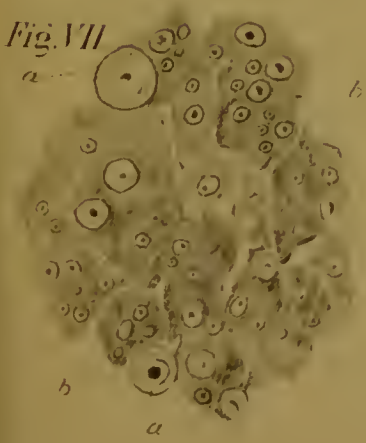

Fig. VII



Fig. VIII

Gräberg del

Ljustr. Gen. Stab. Lit.-Anst.